STUDIUM OPHTHALMOLOGICUM

Un enfoque diferente para un oftalmólogo inteligente

Implantes en cirugía no perforante
Oftalmología y tráfico
Suero alogénico para la córnea
Pterygion: etimología

VOLUMEN XXV N.º 4 2007

Azopt®

Brinzolamida 1%

Cuando necesite una ayuda extra.

FICHA TÉCNICA: 1. DENOMINACIÓN DEL MEDICAMENTO AZOPT 10 mg/ml colirio en suspensión. **2. COMPOSICIÓN CUALITATIVA Y CUANTITATIVA** Brinzolamida 10 mg/ml. Lista de excipientes, ver epígrafe 5.1. **3. FORMA FARMACÉUTICA** Colirio en suspensión. Azopt es una suspensión entre blanca y blanquecina. **4. DATOS CLÍNICOS 4.1 Indicaciones terapéuticas** AZOPT está indicado para reducir la presión intraocular elevada en los casos de: • hipertensión ocular • glaucoma de ángulo abierto como monoterapia en pacientes que no responden a los betabloqueantes o en pacientes en los que los betabloqueantes están contraindicados, o bien como terapia coadyuvante de betabloqueantes. **4.2 Posología y forma de administración** Cuando se emplea como monoterapia o como terapia coadyuvante, la dosis es de una gota de AZOPT dos veces al día en el saco conjuntival de el/los ojo/s afectados. Algunos pacientes pueden responder mejor con una gota tres veces al día. Después de la instilación es recomendable cerrar suavemente los ojos o ocluir el conducto nasolagrimal. De este modo puede reducirse la absorción sistémica de los medicamentos administrados por vía oftálmica y conseguirse una disminución de los efectos secundarios sistémicos. Cuando se vaya a sustituir a otro fármaco antiglaucomatoso de uso oftálmico por AZOPT, se debe interrumpir la administración de ese otro fármaco e iniciarse la administración de AZOPT al día siguiente. Si se emplea más de un fármaco por vía oftálmica, las aplicaciones deben espaciarse al menos 5 minutos. Agitar bien antes de usar. Para evitar la contaminación de la punta del cuentagotas y de la suspensión, debe tenerse la precaución de no tocar los párpados, áreas anexas u otras superficies con la punta del frasco. Guardar el frasco bien cerrado cuando no se utiliza. **Uso en ancianos** No es necesaria una modificación de la dosis en pacientes ancianos. **Uso en niños** No se ha establecido la eficacia y seguridad de AZOPT en pacientes menores de 18 años y por ello no se recomienda su utilización en estos pacientes. **Uso en insuficiencia hepática y renal** El tratamiento con AZOPT no se ha estudiado en pacientes con insuficiencia hepática y por ello no se recomienda su administración en estos pacientes. El tratamiento con AZOPT no se ha estudiado en pacientes con insuficiencia renal grave (aclaramiento de creatinina <30 ml/min) ni en pacientes con acidosis hiperclorémica. Como la brinzolamida y su principal metabolito se excretan predominantemente por vía renal, AZOPT está contraindicado en estos pacientes (ver también epígrafe 4.3). **4.3 Contraindicaciones** • Hipersensibilidad a la brinzolamida o a alguno de los excipientes. • Hipersensibilidad conocida a las sulfonamidas (ver también epígrafe 4.4). • Insuficiencia renal grave. • Acidosis hiperclorémica. (ver también epígrafe 4.2). **4.4 Advertencias y precauciones especiales de empleo** AZOPT es una sulfonamida que aunque se administra vía oftálmica, se absorbe a nivel sistémico. Por lo tanto, con la administración oftálmica, pueden aparecer reacciones adversas del mismo tipo que las atribuibles a las sulfonamidas. En caso de que aparezcan signos de reacciones graves o de hipersensibilidad, debe interrumpirse la administración de este preparado. En los pacientes tratados con un inhibidor de la anhidrasa carbónica por vía oral y AZOPT, existe la posibilidad de que se produzca un efecto aditivo en los efectos sistémicos conocidos, que son consecuencia de la inhibición de la anhidrasa carbónica. No se ha estudiado ni se recomienda la administración conjunta de AZOPT e inhibidores de la anhidrasa carbónica por vía oral. La experiencia del uso de AZOPT en el tratamiento de pacientes con glaucoma pseudoexfoliativo o glaucoma pigmentario es limitada. En la terapia coadyuvante del glaucoma se ha estudiado principalmente la administración concomitante de AZOPT con timolol. Por lo tanto, existen pocos datos sobre la administración de brinzolamida con otros agentes antiglaucomatosos. No se ha estudiado la administración de AZOPT en pacientes con glaucoma de ángulo cerrado. No se ha establecido el posible papel de la brinzolamida sobre la función del endotelio corneal en pacientes con córneas alteradas (especialmente en pacientes con bajo número de células endoteliales). En particular, no se han estudiado pacientes portadores de lentes de contacto por lo que se recomienda un seguimiento cuidadoso de estos pacientes cuando utilicen brinzolamida, ya que los inhibidores de la anhidrasa carbónica pueden afectar la hidratación corneal y el uso de lentes de contacto puede aumentar el riesgo para la córnea. Asimismo, en otros casos de córneas alteracas como en pacientes con diabetes mellitus, se recomienda un seguimiento cuidadoso. Se ha notificado que el cloruro de benzalconio, que se emplea frecuentemente como conservador en productos oftálmicos, causa queratopatia puntiforme y/o queratopatia ulcerativa tóxica. Puesto que AZOPT contiene cloruro de benzalconio, se aconseja un seguimiento cuidadoso de los pacientes que utilicen el producto con frecuencia o durante un periodo prolongado y que padezcan ojo seco o trastornos en los que la córnea esté afectada. No se ha estudiado el efecto del tratamiento con AZOPT en pacientes portadores de lentes de contacto. AZOPT contiene el conservante cloruro de benzalconio, que puede producir irritación ocular. El cloruro de benzalconio puede ser absorbido por las lentes de contacto blandas y se sabe que altera el color de las lentes de contacto blandas. Por lo tanto, debe instruirse a los pacientes para que esperen 15 minutos después de la instilación de AZOPT antes de colocarse las lentes de contacto. AZOPT no debe administrarse mientras se llevan puestas las lentes de contacto. No se han estudiado los efectos potenciales de rebote después del tratamiento con AZOPT; es de esperar que el efecto de disminución de la PIO se mantenga durante 5-7 días. Los inhibidores de la anhidrasa carbónica orales pueden reducir la capacidad para realizar tareas que necesitan alerta mental y/o coordinación física en pacientes ancianos. Dado que AZOPT se absorbe sistémicamente, tras su administración oftálmica pueden presentarse estos efectos. **4.5 Interacción con otros medicamentos y otras formas de interacción** No se han llevado a cabo estudios específicos de interacciones de AZOPT con otros medicamentos. En estudios clínicos se empleó AZOPT junto con preparados oftálmicos de timolol sin que se pusieran de manifiesto interacciones adversas. La asociación de AZOPT con mióticos o con agonistas adrenérgicos no ha sido evaluada durante la terapia coadyuvante del glaucoma. No se ha estudiado la asociación de AZOPT y agentes antiglaucomatosos distintos a los bloqueantes beta-adrenérgicos durante la terapia coadyuvante del glaucoma. AZOPT es un inhibidor de la anhidrasa carbónica que aunque se administra por vía oftálmica, se absorbe a nivel sistémico. Se ha informado de alteraciones ácido-base con inhibidores orales de la anhidrasa carbónica. Debe tenerse en cuenta la posibilidad de interacciones en los pacientes tratados con AZOPT. Los isoenzimas del citocromo P-450 responsables del metabolismo de la brinzolamida incluyen CYP3A4 (principal), CYP2A6, CYP2C8 y CYP2C9. Es de esperar que los inhibidores del CYP3A4 como ketoconazol, itraconazol, clotrimazol, ritonavir y troleandomicina inhibirán la metabolización de la brinzolamida por el CYP3A4. Aunque es improbable que se produzca acumulación de brinzolamida, ya que la vía principal de eliminación es renal, se recomienda precaución si se administran concomitantemente inhibidores del CYP3A4. La brinzolamida no es un inhibidor de los isoenzimas del citocromo P-450. **4.6 Embarazo y lactancia. Embarazo** No existen datos suficientes sobre la utilización de brinzolamida en mujeres embarazadas. Los estudios en animales han mostrado toxicidad reproductiva (ver epígrafe 5.3). No se conoce el riesgo potencial en humanos. AZOPT no debe utilizarse en mujeres embarazadas a menos que sea estrictamente necesario. **Lactancia** Se desconoce si la brinzolamida se excreta en la leche materna, no obstante se excreta en la leche de rata. Se recomienda enérgicamente evitar el uso de AZOPT durante la lactancia. **4.7 Efectos sobre la capacidad para conducir y utilizar máquinas** La visión borrosa transitoria y otras alteraciones visuales pueden afectar la capacidad de conducir o utilizar máquinas (ver también epígrafe 4.8 Reacciones adversas). Si aparece visión borrosa durante la instilación, el paciente debe esperar hasta que la visión sea nítida antes de conducir o utilizar maquinaria. **4.8 Reacciones adversas** En estudios clínicos incluyendo más de 1500 pacientes tratados con AZOPT en monoterapia o terapia coadyuvante con timolol maleato 0,5%, los acontecimientos adversos más comunes relacionados con el tratamiento fueron: disgeusia (sabor amargo o extraño, ver descripción debajo) (5,3%) y visión borrosa transitoria tras la instilación, que dura desde unos pocos segundos a unos pocos minutos (4,8%) (ver también epígrafe 4.7 Efectos sobre la capacidad de conducir y utilizar máquinas). Durante los ensayos con AZOPT se han descrito las siguientes reacciones adversas, relacionadas definitivamente, probablemente o posiblemente con el tratamiento. Según su incidencia se han clasificado en frecuentes (1,0% a menos del 10,0%; incidencia real máxima observada del 5,3%) o poco frecuentes (0,1% a menos del 1,0%). **Infecciones e infestaciones** Poco frecuentes (0,1% a 1%): bronquitis y faringitis. **Trastornos psiquiátricos** Poco frecuentes (0,1% a 1%): depresión. **Trastornos del sistema nervioso** Frecuentes (1% a 10%): disgeusia y cefalea. Poco frecuentes (0,1% a 1%): mareo y parestesia. **Trastornos oculares** Frecuentes (1% a 10%): sensación anormal en el ojo, irritación ocular, hiperemia ocular y visión borrosa. Poco frecuentes (0,1% a 1%): astenopía, blefaritis, conjuntivitis, conjuntivitis alérgica, erosión corneal, depósito ocular, secreción ocular, dolor ocular, prurito ocular, depósitos en el borde parpebral, prurito palpebral, queratitis, queratoconjuntivitis seca, queratopatia, aumento del lagrimeo, molestias oculares, fotopsia y queratitis puntiforme. **Trastornos respiratorios, torácicos y mediastínicos** Poco frecuentes (0,1% a 1%): tos, disnea, epistaxis, dolor faringolaringeo, congestión del tracto respiratorio, rinorrea, trastorno sinusales e irritación de garganta. **Trastornos gastrointestinales** Poco frecuentes (0,1% a 1%): sequedad de boca, hemorragia oral y náuseas. **Trastornos de la piel y del tejido subcutáneo** Poco frecuentes (0,1% a 1%): alopecia, dermatitis de contacto y rash. **Trastornos generales y alteraciones en el lugar de administración** Poco frecuentes (0,1% a 1%): dolor torácico. La reacción adversa sistémica descrita con mayor frecuencia, asociada al uso de AZOPT durante los estudios clínicos fue la disgeusia (sabor amargo o extraño en la boca después de la instilación). Posiblemente está causada por el paso del colirio a la nasofaringe a través del conducto nasolagrimal. La incidencia de este efecto puede reducirse con la oclusión nasolagrimal o cerrando los ojos suavemente (ver también epígrafe 4.2 Posología y forma de administración). AZOPT es una sulfonamida inhibidora de la anhidrasa carbónica que se absorbe por vía sistémica.Los inhibidores sistémicos de la anhidrasa carbónica generalmente se asocian a efectos metabólicos, renales, hematológicos, sobre el sistema nervioso y gastrointestinales. Este mismo tipo de reacciones adversas atribuibles a los inhibidores de la anhidrasa carbónica orales pueden producirse con la administración oftálmica. **4.9 Sobredosis** No se han descrito casos de sobredosis. El tratamiento debe ser sintomático y de mantenimiento. Pueden producirse desequilibrio electrolítico, estado acidótico y posibles efectos sobre el sistema nervioso. Deben monitorizarse los niveles séricos de electrolitos (especialmente potasio) y el pH sanguíneo. **5. DATOS FARMACÉUTICOS 5.1 Lista de excipientes** Cloruro de benzalconio,manitol, carbómero 974P, tiloxapol, edetato disódico, cloruro sódico, acido clorhídrico/hidróxido sódico (para ajustar el pH), agua purificada. **5.2 Incompatibilidades** No procede. **5.3 Instrucciones de uso y manipulación** Ninguna especial. **6. TITULAR DE LA AUTORIZACIÓN DE COMERCIALIZACIÓN** Alcon Laboratories (UK) Ltd. Boundary Way. Hemel Hempstead. Herts HP2 7UD. Reino Unido. **7. FECHA DE LA REVISIÓN DEL TEXTO** Junio 2005 **8.OTROS DATOS Condiciones de dispensación** Con receta médica. **Condiciones de la prestación farmacéutica** Especialidad reembolsable por el Sistema Nacional de Salud. **Presentación y PVP IVA** Envases con 5ml 13,16€.

Alcon

STUDIUM OPHTHALMOLOGICUM

Dr. M. Sánchez Salorio

Dr. M. A. Zato Gómez de Liaño

Dr. J. García Feijoó

Dr. R. Morcillo Laiz

Director Fundador:
Dr. Manuel Sánchez Salorio

Director:
Dr. Miguel A. Zato Gómez de Liaño

Comité de Redacción:

Directores Adjuntos:
Dr. Julián García Feijoó
Dr. Rafael Morcillo Laiz

Secciones de la Revista:

Editorial
Dr. Miguel A. Zato Gómez de Liaño

Comunicación Solicitada
Dr. Miguel A. Zato Gómez de Liaño

Revisión Actualizada
Dr. Manuel González de la Rosa
Dr. Rafael Morcillo Laíz
Dr. Francisco Muñoz Negrete

Actualizaciones Tecnológicas en Oftalmología
Dr. Javier A. Montero Moreno

Seminario de Casos Clínicos
Dr. Alfonso Arias Puente
Dr. José Belmonte Martínez
Dr. José Luis Encinas Martín

Controversias en Oftalmología
Dr. Manuel Díaz Llopis
Dr. Jaime Javaloy Estañ

Toma de Decisiones en Oftalmología
Dra. M.ª Teresa Sainz de la Maza

Leer y Contar
Dr. Miguel Maldonado López
Dr. Manuel Sánchez Salorio

Historia y Humanidades
Dr. Juan Murube del Castillo

La Ventana del Residente
Dr. Francisco Arnalich Montiel

Autoevaluación
Dra. Belén Pazos González
Dra. M.ª Victoria de Rojas Silva

Coordinadora:
Marilyn García-Sicilia Suárez

Redacción y Administración:
Audiovisual y Marketing, S.L.
C/. Donoso Cortés, 73 - 1.º izda.
28015 MADRID
Tels.: 91 544 58 79 - 91 544 80 35
Fax: 91 544 18 47
E-mail: avpm@oftalmo.com

www.oftalmo.com/studium

S.V.R. N.º 195
ISSN: 0210-8720
Depósito legal B. 18997/82
MADRID

www.esteve.com

ESTEVE
más cerca

OFTALMOLOGÍA



{ Para ver sin perder detalle }

Porque es en el largo plazo donde se marcan las diferencias, Oftan®mácula es el **único complejo alimenticio con luteína, zeaxantina y antioxidantes:**

- Que se administra en **una cápsula al día.**
- Que proporciona **3 meses** completos de tratamiento.
- Y a un coste de tan sólo **0,31 Euros/día.**

Oftan®mácula
Complemento alimenticio
Cápsulas con luteína

STUDIUM OPHTHALMOLOGICUM

VOLUMEN XXV **Núm. 4** **2007**

www.oftalmo.com/studium

Contenidos

EDITORIAL

- Nuevos tiempos 221
  Zato Gómez de Liaño M

COMUNICACIÓN SOLICITADA

- Lo que el oftalmólogo debe saber sobre las exigencias médico oftalmológicas para la conducción de vehículos de motor 223
  Pérez y Pérez JM

REVISIÓN ACTUALIZADA

- Implantes en cirugía no perforante del glaucoma .. 243
  Muñoz-Negrete FJ, Rebolleda G, Casas-Llera P, Cabrejas L

SEMINARIOS DE CASOS CLÍNICOS

- Exoftalmos como manifestación inicial del meningioma del seno cavernoso 255
  Avendaño Cantos EM, Belmonte Martínez J, Cortés Vela JJ
- Subluxación de cristalino bilateral como primer signo en paciente con homocistinuria 261
  Pinar Sueiro S, Feijoo Lera R, Martínez Alday N

CONTROVERSIAS EN OFTALMOLOGÍA

- Manejo actual de la retinopatía diabética 267
  Javaloy Estañ J

TOMA DE DECISIONES EN OFTALMOLOGÍA

- Protocolo de actuación ante una vasculitis retiniana 277
  Sainz de la Maza MT

LEER Y CONTAR

- Suero para la córnea, ¿siempre autólogo o alogénico en ocasiones? 283
  Maldonado MJ

HISTORIA Y HUMANIDADES

- Pterygion: origen y evolución del nombre 285
  Murube J

LA VENTANA DEL RESIDENTE

- Esto es otra historia (nada de lo aquí escrito tiene base histórica) 291
  Hurtado J

AUTOEVALUACIÓN

- Sánchez Salorio M 295

Normas para publicación en Studium 299

NUTROF OMEGA® 3

Único con DHA 70% Algatrium enzimático
Luteína / Zeaxantina no esterificada

Composición por càpsula

Omega-3 400 mg

Docosahexaenoico DHA 70% = 280mg
Eicosapentaenoico EPA 8,5% = 34mg
Docosapentaenoico DPA 6% = 24mg

Vitaminas	
Vitamina E (d-α-tocoferol)	10 mg
Vitamina C (ácido ascórbico)	60 mg
Vitamina B_1 (tiamina)	1,4 mg
Vitamina B_2 (riboflavina)	1,6 mg
Vitamina B_3 (niacina)	18 mg
Vitamina B_6 (piridoxina)	2 mg
Vitamina B_9 (ácido fólico)	200 µg
Vitamina B_{12} (cianocobalamina)	1 µg

Minerales	
Zinc (Zn)	7,5 mg
Selenio (Se)	25 µg
Manganeso (Mn)	1 mg
Cobre (Cu)	1 mg

Otros	
Glutation	1 mg

Luteína / Zeaxantina 30 mg
- Luteína 20% = 6 mg
- Zeaxantina 2% = 0,6 mg

Revisado Julio 2007

Alta riqueza en Luteína / Zeaxantina
DHA y Omega 3. Sin betacaroteno

En oftalmología para el correcto control de la dieta del paciente

LABORATORIOS Thea
INNOVACIÓN
Pg. Sant Joan, 91 – 08009 Barcelona

Nuevos tiempos

Algunos de los lectores de Studium se habrán percatado de los cambios habidos en los últimos años de la revista. Otros creerán por el contrario, que no han existido o han sido pocos. Sea cual sea su caso como lector, esperamos que la revista le haya sido de utilidad.

Ya sabemos que no todo el mundo da la bienvenida al cambio. Cada vez que esto sucede, se produce una ruptura, que puede ser buena o mala, pero de lo que no cabe duda es que nos estimula contra el «pasotismo» y nos permite seguir hacia delante, por el mismo camino, si hemos acertado, o por el contrario, rectificar los errores que hayamos cometido.

Al comenzar la nueva andadura nos planteábamos algunas dudas. ¿Qué espacio ocupar en el mercado de la literatura oftalmológica? Sobre todo pensando en el tipo de nuestros posibles lectores ¿De qué forma estaban cambiando sus necesidades dentro del mundo oftalmológico? ¿Cómo seríamos capaces de responder a esos cambios? Para intentar aclararlas hemos ido cambiando los capítulos de la revista, organizamos distintos consejos de redacción que han funcionado unos mejor que otros, pero todos con el afán de conseguir un espacio dentro de la información oftalmológica y sobre todo ser de utilidad para los profesionales en su quehacer diario. Las estadísticas manejadas por las casas comerciales nos sitúan como la segunda revista oftalmológica más leída por los profesionales en España y en algunos países de Hispanoamérica comenzamos a tener audiencia.

Por ello hemos tomado la situación de cambio como un estado permanente, intentando dar flexibilidad a la revista para adaptarnos a los tiempos. En este sentido, en el presente año renovaremos el consejo de redacción, variaremos algunas de las secciones, fomentaremos una video conferencia trimestral en Internet con temas de debates con expertos para que todos los lectores puedan participar en un video Chat, sobre problemas de actualidad o plantear casos para intentar solucionar las dudas más directamente y así, ser más ágiles en la obtención de nuestros objetivos y por último enviaremos la revista también en soporte electrónico.

Finalmente quiero dar las gracias a todos los consejeros y colaboradores salientes, sin cuyo esfuerzo no hubiera sido posible la continuidad de la revista y recibir con ilusión y gratitud a los entrantes, que desinteresadamente, continuarán con la antorcha de la información.

A todos ellos mi más sincero afecto.

Miguel Zato Gómez de Liaño
Director del consejo de redacción de Studium Ophthalmologicum

www.esteve.com

ESTEVE
más cerca

OFTALMOLOGÍA

Bilina® Colirio
Levocabastina

1 gota en cada ojo,
2 veces al día

Potente antihistamínico de acción rápida y eficaz.[1,2]

Bilina® Colirio Levocabastina

1. NOMBRE DEL MEDICAMENTO. BILINA Nebulizador Nasal. BILINA Colirio. **2. COMPOSICIÓN CUALITATIVA Y CUANTITATIVA.** BILINA Nebulizador Nasal. Cada ml contiene: Levocabastina (DCI) 0,5 mg, Cloruro de benzalconio (conservante) 0,15 mg, c.a. de levocabastina liberada por cada aplicación: 50 mg. BILINA Colirio. Cada ml contiene: Levocabastina (DCI) 0,5 mg, Cloruro de benzalconio (conservante) 0,15 mg. **3. FORMA FARMACÉUTICA.** Nebulizador nasal: envases con 10 y 20 ml de microsuspensión. Colirio: envase con 4 ml de microsuspensión oftálmica estéril. **4. DATOS CLÍNICOS. 4.1. Indicaciones terapéuticas.** BILINA Nebulizador Nasal: Tratamiento sintomático de la rinitis alérgica. BILINA Colirio: Tratamiento sintomático de la conjuntivitis alérgica. **4.2. Posología y forma de administración.** BILINA Nebulizador Nasal: es una microsuspensión, el frasco debe agitarse antes de cada aplicación. - Adultos y niños mayores de 4 años: la dosis normal es de 2 aplicaciones por fosa nasal, dos veces al día. La dosis puede aumentarse hasta 2 aplicaciones, de 3 a 4 veces al día. El tratamiento debe continuarse hasta que se eliminen los síntomas. El paciente debe limpiar los conductos nasales antes de administrar BILINA Nebulizador Nasal e inhalarlo por la nariz. - Ancianos: no existen datos disponibles de la utilización de levocabastina en pacientes ancianos. Debido a que levocabastina se elimina principalmente por vía renal y a que es habitual una disminución en la funcionalidad renal en los ancianos, se deben tomar precauciones cuando se administre BILINA Nebulizador Nasal a este grupo de pacientes. - Pacientes con alteraciones renales: Considerando que la Levocabastina se excreta fundamentalmente por vía renal, BILINA Nebulizador Nasal debe de usarse con precaución en pacientes con alteraciones renales. Antes de usar el sistema de la bomba dosificadora por primera vez, debe llenarse el reservorio de la bomba apretando hasta que se elimine una fina pulverización. BILINA Colirio: es una microsuspensión, el frasco debe agitarse antes de cada aplicación. - Adultos y niños mayores de 4 años: la dosis normal es 1 gota por ojo, 2 veces al día. La dosis se puede aumentar hasta 1 gota en cada ojo, 3 ó 4 veces al día. El tratamiento debe continuarse hasta que se eliminen los síntomas. Los pacientes deben ser instruidos, para que tomen las precauciones necesarias que eviten contaminaciones.- Ancianos: No existen datos disponibles de la utilización de levocabastina en pacientes ancianos.- En niños menores de 4 años: no existen datos disponibles de levocabastina en nebulizador nasal y en colirio. **4.3. Contraindicaciones.** Hipersensibilidad a cualquiera de sus componentes. **4.4. Advertencias y precauciones especiales de empleo.** BILINA Nebulizador Nasal: Considerando que la levocabastina se excreta fundamentalmente por vía renal, BILINA Nebulizador Nasal debe de usarse con precaución en pacientes con alteraciones renales. BILINA Colirio: Los pacientes no deben de usar lentes de contacto blandas (hidrofílicas), como ocurre con cualquier preparado oftálmico que contenga cloruro de benzalconio, mientras dure el tratamiento con BILINA Colirio. **4.5. Interacción con otros medicamentos y otras formas de interacción.** En los ensayos clínicos realizados con la especialidad no se ha observado interacción alguna con otros fármacos. En ensayos especialmente designados para ello, no se ha detectado evidencia de potenciación de los efectos del alcohol ni diazepam con BILINA Nebulizador Nasal cuando éste se usa a las dosis recomendadas. **4.6. Embarazo y lactancia.** BILINA Nebulizador Nasal: en ratas, ratones y conejos, BILINA Nebulizador Nasal, a dosis sistémicas de hasta 1.250 veces la dosis tópica clínicamente recomendada no mostró efectos embriotóxicos ni teratogénicos; en roedores, con 2.500 veces esta misma dosis y superiores, tampoco mostró teratogénesis ni reabsorción embrional. No obstante, dado que no existen estudios específicos de BILINA en mujeres gestantes, no debe usarse en este tipo de pacientes a menos que los beneficios justifiquen los riesgos potenciales. Basándose en la determinación de las concentraciones de levocabastina en saliva y en la leche de mujeres lactantes, se ha calculado que la dosis diaria de levocabastina en los niños de madres lactantes tratadas, no es mayor de 3,5 mg. Consecuentemente, BILINA Nebulizador Nasal puede administrarse con seguridad a madres lactantes. BILINA Colirio: en ratas, ratones y conejos, BILINA Colirio, a dosis sistémicas de hasta 8300 veces la dosis tópica clínicamente recomendada, no mostró efectos embriotóxicos ni teratogénicos; en roedores, con 16.500 veces esta misma dosis y superiores, tampoco mostró teratogénesis ni reabsorción embrional. No obstante, dado que no existen estudios específicos de BILINA en mujeres gestantes, no debe usarse en este tipo de pacientes a menos que los beneficios justifiquen los riesgos potenciales. Basándose en la determinación de las concentraciones de levocabastina en saliva y en la leche de mujeres lactantes, se ha calculado que la dosis diaria de levocabastina en los niños de madres lactantes tratadas, no es mayor de 0,5 mg. Consecuentemente, BILINA Colirio puede administrarse con seguridad a madres lactantes. **4.7. Efectos sobre la capacidad para conducir vehículos y utilizar maquinaria.** BILINA Nebulizador Nasal y BILINA Colirio, no producen sedación, ni interfieren con la actividad psicomotora, por lo que no cabe esperar, ningún efecto sobre la capacidad para conducir o el uso de maquinaria. **4.8. Reacciones adversas.** BILINA Nebulizador Nasal: ocasionalmente se ha comunicado una ligera irritación local pasajera (escozor y sensación de quemazón nasal) inmediatamente después de la aplicación de BILINA Nebulizador Nasal. BILINA Colirio: ocasionalmente se ha comunicado una débil y transitoria irritación inmediatamente después de la instilación de BILINA Colirio. Raramente en ambos casos se han comunicado, reacciones alérgicas en la experiencia de post-comercialización. **4.9. Sobredosificación.** Síntomas: no se conocen casos de sobredosificación con levocabastina. En caso de ingerirse accidentalmente el contenido del envase, no podría excluirse la posibilidad de cierto grado de sedación. Tratamiento: en caso de ingestión accidental, debe aconsejarse al paciente la ingesta de líquidos en cantidad importante con el fin de acelerar la excreción renal del fármaco. **6. DATOS FARMACÉUTICOS. 6.1. Relación de excipientes.** Cloruro de benzalconio, propilenglicol, fosfato disódico anhidro, fosfato monosódico monohidratado, hipromelosa 2910 4000 cps, polisorbato 80, edetato disódico y agua purificada. **6.2. Periodo de validez.** Tres años. **6.3. Precauciones especiales de conservación.** BILINA Nebulizador Nasal: almacenar a temperatura inferior a 25ºC. BILINA Colirio: almacenar a temperatura inferior a 25ºC. **6.4. Naturaleza y contenido del envase.** BILINA Nebulizador Nasal. Se acondiciona en cajas conteniendo envases de plástico con 10 ó 20 ml de microsuspensión blanca. BILINA Colirio. Se acondiciona en cajas conteniendo un envase de plástico de 5 ml con 4 ml de microsuspensión blanca. **6.5. Instrucciones de uso/manipulación.** Agítese bien antes de usarse. Los medicamentos deben mantenerse fuera del alcance de los niños. BILINA Colirio: Debe usarse en un periodo de un mes desde la primera vez que se abra el envase. **6.6 Presentación Bilina® Colirio:** se presenta en envases con 4 ml. PVP+ IVA (4%): 6, 81 €. **6.7 Condiciones de dispensación.** Con receta médica. Financiado por el Sistema Nacional de Salud. **7. NOMBRE Y DIRECCIÓN DEL TITULAR.** Laboratorios Dr. ESTEVE, S.A. Avda. Virgen de Montserrat, 221. 08041 Barcelona. Texto revisado: Septiembre 1995.

BIBLIOGRAFÍA 1. U.Pipkorn et al. A double-blind evaluation of topical Levocabastine, a new specific H1 antagonist in patients with allergic conjunctivitis. Allergy 1985,40,491-496. **2.** T.C. Stokes et al. Rapid onset of action of levocabastine eye-drops in histamine-induced conjunctivitis. Clinical and experimental allergy, 1993,vol.23, 791-794. **3.** Melanie Hingorami et al. Therapeutic Options in Ocular Allergic Disease. Drugs 50 (2), 1995.

SMSPolen, alertas de los índices polínicos

Esteve le ofrece la posibilidad de disponer en su teléfono móvil del servicio de alertas de hasta los cuatro índices de concentración de polen más importantes en su provincia.
Para acceder al servicio sólo tiene que facilitarnos sus datos en la dirección de Internet:

www.esteve.com/smspolen

ESTEVE
www.esteve.com

Producto europeo

Hipertensión ocular

G.P.A.A.

Glaucoma primario de ángulo abierto

Estrés oxidativo

VISAN

Nutrición en paralelo al tratamiento hipotensor ocular

LABORATORIOS Thea INNOVACIÓN
Pg. Sant Joan, 91 – 08009 Barcelona
E-mail: theamarketing@retemail.es

Lo que el oftalmólogo debe saber sobre las exigencias médico oftalmológicas para la conducción de vehículos de motor

PÉREZ Y PÉREZ JM[1]

(Tres son las novedades que se expresan en este artículo: la III Directiva Europea 2006/126/CE, de 20 de diciembre, el RD 64/2008, de 25 de enero y el Protocolo de exploración médico-psicológica para centros de reconocimiento de conductores presentado el 18 de enero de 2008.)

INTRODUCCIÓN

«Mueren 100 personas en la campaña de Tráfico-Navidad/2008, 14 menos que el año pasado.»

Este lacónico epígrafe informativo de los medios de comunicación, para tan paupérrimo éxito dentro de la bien intencionada campaña «por puntos» (Ley 17/2005, de 19 de julio) se encuentra reflejado en un marco de indiferencia de amplios sectores de la sociedad ante el sufrimiento personal, familiar, laboral y social que a nivel sanitario contempla esta epidemia previsible en su prevención y su tratamiento.

La seguridad vial se configura así, tejida dentro de una urdimbre vertical jerárquica y horizontal social en la que «todo ser humano» no solamente debe ser colaborador, sino que está además intrínsicamente involucrado en este proceso.

ANTECEDENTES

El abordaje de esta trama en su aspecto jurídico legislativo relacionada con la oftalmología y la seguridad vial precisa del médico oftalmólogo el comprender, el aceptar y el aprovechar del hecho histórico el devenir de esta disciplina.

A raíz de:

1890. Nace en Mónaco el más antiguo club de automóviles.

1898. Se lleva a cabo por primera vez en una tienda la venta no realizada directamente entre fabricante y comprador en Detroit.

1898. El Club del Automóvil de Francia albergó la primera exposición internacional de automóviles en el Jardín de las Tullerías.

1900. Se legisla en el estado español el 1.er Reglamento (págs. 718-721), donde se dice:

«CARRETERAS.- *(Servicio de coches automóviles por las mismas.)-*

R.D. 17 de Septiembre aprobando el reglamento para el servicio de coches automóviles por las carreteras del Estado.

(Agricultura, Industria, Comercio y Obras Públicas.)

Aprueba este Real Decreto el adjunto:

REGLAMENTO

Para el servicio de coches automóviles por las carreteras.»

Desde el principio, el Estado se arrogó el derecho «de sujetar la circulación de coches automóviles por las carreteras a las prescripciones» de este Reglamento, para que a continuación de definir el «nombre de coche automóvil, como un carruaje movido por fuerza mecánica», ya en su Art.º 3 se hace especialmente sensible en lo primigenio de la actual seguridad vial, como es el determinar que «para que un automóvil pueda

[1] Sociedad Ergoftalmológica Española. Vocal de Oftalmología y Seguridad Vial. Secretario del Grupo de Expertos: OftalmoGETRA Sociedad Española de Medicina de Tráfico (ex-Presidente fundador de la SEMT). Director Clínica Prevención Médica. jmperez@prevencionmedica.es

circular por las carreteras: todos sus órganos y aparatos estarán dispuestos de manera que no constituya su empleo una *causa especial* de peligro, y que no produzca gran ruido, á fin de *evitar el espanto de las caballerías»*.

En lo que respecta a nosotros, en su Art.º 5: «Nadie podrá conducir un automóvil por las carreteras si no posee un permiso expedido por el gobernador de la provincia en que tenga su domicilio. Con tal objeto, dicha autoridad comisionará á la persona ó personas facultativas que estime oportunas, á fin de que examinen los antecedentes y documentos relativos á la *aptitud* del interesado, haciéndole las preguntas y *sometiéndole* á las pruebas que consideren oportunas.

En su vista el gobernador otorgará ó no el permiso solicitado, entendiéndose, en caso afirmativo, que este permiso no le exime de la responsabilidad personal ó de la subsidiaria de la Empresa de quien dependa respecto de los daños que pueda causar.»

«Art.º 6.- En ningún caso excederá la velocidad de 28 Kilómetros por hora, (25 en transporte público) aproximándose a ella solamente en terreno llano y despoblado donde el tránsito sea limitado.»

«En las travesías de los pueblos se reducirá por regla general al máximo de 12 kilómetros hora (10 en transporte público), pero en los sitios estrechos, en las curvas de pequeño radio, enfrente de las bocacalles y en el cruce con tranvías, se moderará la marcha lo *necesario* para evitar accidentes.

Art.º 12.- «La presencia de cualquier automóvil se señalará durante el día con una bocina ó campana, y de noche, y sin perjuicio de las señales acústicas, con dos faroles encendidos, uno blanco y otro verde en el frente anterior, y uno rojo en el frente posterior.»

CONSIDERACIONES A SABER

¿Qué hace este profesional?

Rol del médico-oftalmólogo:

Ante todo recordar que la oftalmología es la parte de la medicina (especialidad desde 1898), que estudia y trata «las enfermedades de los ojos» y que es el oftalmólogo el médico que aborda su patología y sus lesiones desde dos vertientes:

1. Prevención de la Seguridad Vial:

A) Preventivo antes del accidente:

a.1) Centros de Reconocimiento Médico de Conductores (CRC).- a través de la exploración y diagnóstico de las enfermedades oculares encaminadas a una correcta evaluación de la capacidad visual, presentada como factor de riesgo para la conducción terrestre de un vehículo a motor (todo vehículo autopropulsado que circule por carretera por sus propios medios, con excepción de los vehículos que se desplacen sobre raíles)

a.2) Hospitalario, Centros de Salud, Clínicas y Consultas oftalmológicas.- a través del consejo al paciente de su posible deficiencia respecto a la conducción, una vez establecido un diagnóstico.

La diferencia entre las dos es que en la primera se realiza una evaluación global de la capacidad visual con el establecimiento no vinculante para la Jefatura Provincial de Tráfico correspondiente de las «adaptaciones, restricciones o limitaciones» que figurarán en el futuro permiso de conducción según la normativa vigente.

b) Asistencial tras el accidente:

b.1) Dentro de las 24 horas de producido el accidente, a través de los servicios de urgencia.

b.2) A medio y largo plazo después del accidente.- A través de la red hospitalaria, Centros de Salud y clínicas oftalmológicas que corrigiendo la deficiencia conseguirían una rehabilitación apta para la conducción, p.e.: corrección quirúrgica de una ptosis palpebral.

2. Prevención de la Ceguera (Salud):

a) Centros de Reconocimiento de Conductores

b) Gabinetes oftalmológicos a través de su tratamiento y el consejo de cara a la conducción.

Desde la punta de la pirámide, es decir, más allá del Ministerio de Interior, desde el propio Estado, no podemos olvidar estas dos funciones primordiales: Prevención de la Ceguera y Prevención de la Seguridad Vial, ya que en definitiva no se podrá conducir con una merma importante de la capacidad visual bien en el momento actual o en el devenir del futuro.

Por lo tanto, la labor del médico oftalmólogo en los Centros de Reconocimiento del Conductor es primordial para subsanar este contenido dentro

de ésta área a través de una Prevención de la Seguridad Vial y Prevención de la Salud (Ceguera), que a su vez revertirá en su seguridad a través de las posibilidades de Aptitud Médica:

APTO

INTERRUMPIDO

APTO EXTRAORDINARIO, con sus tres acciones de intervención:

— Limitaciones, pe.: de velocidad.

— Restricciones, pe.: en el período de vigencia.

— Adaptaciones, pe.: espejo interior intrapanorámico.

NO APTO

¿Cuál es la responsabilidad del médico oftalmólogo?

Dado que es una actuación eminentemente evaluadora, cabría pensar que el facultativo «pudiera sólo pesar en una balanza» a cada aspirante y si sus valores coincidieran por encima de la establecido sería Apto y por el contrario, se consignarían las restricciones correspondientes; pero al ser médicos no podemos pasar por alto que si el aspirante porta una retinopatía diabética desconocida por él y que si no se trata prontamente conllevaría a la ceguera, es el médico responsable de no haberle advertido durante su paso por el gabinete alertándole de dicha posibilidad.

Aquí el aspecto humano y el buen hacer (lex artis) obligan a más allá de un acto meramente técnico evaluador.

Otro aspecto corresponde a la delegación de funciones ya que durante dicha realización el personal auxiliar sanitario podrá realizar determinadas medidas, pero cada acto evaluador deberá ser supervisado en su justa medida, nunca delegado su acto final y mucho menos intermediado por una posible contraprestación económica.

¿Cuál es la responsabilidad con el secreto médico?

El Código de Ética y Deontología del Consejo General de Colegios Médicos afirma en su art. 16: el médico podrá revelar el secreto médico, de una forma discreta y confidencial a la Comisión de Ética en los siguientes casos:

a) Por imperativo legal.

b) En las enfermedades de declaración obligatoria.

c) En las certificaciones de nacimiento y defunción.

d) Si con su silencio diera lugar a un perjuicio al propio paciente o a otras personas; o a un peligro colectivo.

Aquí, las enfermedades y deficiencias incompatibles con una adecuada seguridad vial, causantes de cargos de conciencia en el facultativo, podrían ser aliviadas.

Y en cumplimiento con la Ley Orgánica de Protección de Datos de carácter personal se debería incluir expresamente el texto:

El interesado declara no haber desfigurado la verdad ni ocultado la existencia de enfermedad o defecto en el reconocimiento psicofísico al que ha sido sometido. Asimismo presta su consentimiento para la realización de las exploraciones de las aptitudes psicofísicas a que se refiere el anexo IV del Reglamento General de Conductores y para que su resultado sea reflejado en los correspondientes documentos, tratado automáticamente y cedido a los órganos a que se refieren los artículos 15 y 23 del Reglamento de centros de Reconocimiento de Conductores (R.D. XXX/2008) y los Anexos I.2d)2.º y I BIS.2(12) del Reglamento general de Conductores (R.D. 772/1997, modificado por el Real Decreto 1598/2004).

¿Qué estudia y cómo lo estudia el médico oftalmólogo?

Estudia y realiza la exploración, prevención, valoración, evaluación, diagnóstico, tratamiento y certificación de la CAPACIDAD VISUAL INTEGRAL. Así la valoración reconoce y estima el valor o mérito del aspirante, mientras que la evaluación estima los conocimientos, aptitudes y rendimiento del mismo. Dicha Capacidad Visual está conformada por todos aquellos parámetros que en su actualidad tecnológica puedan ser considerados al amparo de la Ley 44/03, de 21 de noviembre, sobre la Ordenación de las Profesiones Sanitarias y aplicadas a la seguridad vial según la Directiva 2006/126/CE del Parlamento

Europeo y del Consejo, de 20 de diciembre y su transposición española mediante el Anexo IV del Reglamento General de Conductores, RD 772/1997, de 30 de mayo, modificado por el RD 1598/2004 a través del Protocolo de Exploración Médico-Psicológica para Centros de Reconocimiento de Conductores —Guía para la Historia Clínica— (1.ª edición Guía Básica y Específica. DGT/2003) editado por el Ministerio de Sanidad y Consumo y presentado por la Dirección General de Tráfico el 18 de diciembre de 2007, para poder detectar y evaluar todas y cada una de las enfermedades de los ojos, única forma de establecer aquellos factores de riesgo que interfieran con una conducción segura.

Por otra parte se deberá acoger al cumplimiento de la Ley Orgánica de Protección de datos, LO 15/99 (LOPD).

¿Qué relación laboral debe establecerse con el Centro de Reconocimiento?

En aquellos casos en los que el médico no sea a la vez el empresario debe establecerse la del Régimen General de la Seguridad Social única y excluyentemente: Real Decreto Legislativo 1/1994, de 20 de junio, por el que se aprueba el Texto Refundido de la Ley General de la Seguridad Social, dado que el aspirante es asignado por la empresa, dentro de sus recintos, con su aparataje, su horario y bajo su disciplina.

¿Cuáles son las pruebas a realizar por los solicitantes de permiso o licencia?

Cualquier permiso de conducir, profesional o no, «recaducaba» a los cuatro años de su expedición, no procediendo la prórroga y teniendo por lo tanto que volver a presentarse a examen el aspirante. Mediante el RD 64/2008, de 25 de enero «se elimina el plazo máximo de cuatro años previsto en el vigente Reglamento General de Conductores, aprobado por el RD 772/1997, de 30 de mayo, sin necesidad de volver a superar las pruebas de control de conocimientos y de aptitudes y comportamientos correspondientes» (tabla 1).

¿Cuáles son los períodos de validez actuales? (tabla 2)

Se hace notar expresamente que el reconocimiento médico se hace únicamente cuando vence el período de validez administrativo y va unido indefectiblemente a él.

¿Cuál es la edad requerida mínima para obtener la licencia/permiso?

En estos días se ha visto modificado el Reglamento General de Conductores (aprobado por el Real Decreto 772/1997, de 30 mayo) mediante el

Tabla 1. Pruebas a realizar por los solicitantes de permiso o licencia de conducción según la clase de permiso o licencia solicitados

		Control de conocimientos		Control de aptitudes y comportamientos	
Clase de permiso	Aptitud psicofísica	Común	Específica	En circuito cerrado	En circulación
A1	X	X	X	X	X
A	X	X	X	X	X
B	X	X	(.)	X	X
B + E	X	X	X	X	X
C1	X	X	X	X	X
C1 + E	X	X	X	X	X
C	X	X	X	X	X
C + E	X	X	X	X	X
D1	X	X	X	X	X
D1 +E	X	X	X	X	X
D	X	X	X	X	X
D +E	X	X	X	X	X
BTP (1)	X	X	X	X	X
LCC (2)	X		X	X	
LCM (3)	X		X	X	
LVA (4)	X		X	X	

(1) BTP clase B transporte de personas: taxi, ambulancia; (2) LCC licencia de ciclomotor; (3) LCM licencia para conducir vehículos para personas de movilidad reducida; (4) LVA licencia para conducir vehículos especiales agrícolas autopropulsados.

Tabla 2. Plazos de validez otorgados a permisos y licencias de conducción en interpretación del artículo 16 del Real Decreto 772/1997

PERMISOS A1, A B y B + E y LICENCIAS LVA y LCC C + E, D1 +E Y D + E		PERMISOS BTP, C1, C, D1, D, C1 + E,	
Hasta 39 años	10 años	Hasta los 42 años	5 años
40 años cumplidos	9 años más (*)		
41 años cumplidos	8 años más (*)		
42 años cumplidos	7 años más (*)		
43 años cumplidos	6 años más (*)	43 años cumplidos	4 años más (***)
44 años cumplidos	5 años más (*)	44 años cumplidos	3 años más (***)
De 45 a 66 años	5 años	45 hasta los 58	3 años
67 años cumplidos	4 años más (**)		
68 años cumplidos	3 años más (**)	59 años cumplidos	2 años más (****)
69 años cumplidos	2 años más (**)		
De 70 años en adelante	2 años	A partir de los 60 años	2 años

(*) los meses que quedan hasta su cumpleaños. El permiso de conducir caduca el día de su 50 cumpleaños.
(**) los meses que quedan hasta su cumpleaños. El permiso de conducir caduca el día de su 72 cumpleaños.
(***) los meses que quedan hasta su cumpleaños. El permiso de conducir caduca el día de su 48 cumpleaños.
(****) los meses que quedan hasta su cumpleaños. El permiso de conducir caduca el día de su 62 cumpleaños.
NOTA.- Todos estos plazos podrán ser reducidos por razón de aptitudes psicofísicas.

RD 64/2008, de 25 de enero, por el que se dispone:

«Art. 12 Edad requerida para obtener licencia de conducción.

1. La edad mínima requerida para obtener licencia de conducción será:

a) Quince años cumplidos para la que autoriza conducir ciclomotores y catorce años cumplidos para la que autoriza a conducir vehículos para personas de movilidad reducida (coches de minusválidos).

b) Dieciséis años cumplidos para la que autoriza a conducir vehículos especiales agrícolas autopropulsados…

2. No obstante lo dispuesto en el apartado 1.a anterior, las licencias que autorizan a conducir ciclomotores o vehículos para movilidad reducida, hasta que sus titulares hayan cumplido dieciocho o dieciséis años, respectivamente, no autorizarán a transportar pasajeros…

Tabla 3. Edad requerida mínima

	Anterior a 01.09.08
LCC	14 años (*)
LCM	14 años (**)
LVA	16 años
A1	16 años
A	18 años
B	18 años
BTP	18 años
C1	18 años
C	21 años
D1	21 años
D	21 años

(*) No estarán autorizados a transportar pasajeros hasta los 18 años.
(**) No estarán autorizados a transportar pasajeros hasta los 16 años.

El presente Real Decreto entrará en vigor el día 1 de septiembre de 2008, por lo que la edad mínima para el ciclomotor será de 15 años (tabla 3).

¿Qué es la solicitud de «informe externo» complementario?

Tiene consideración obligatoria tanto para el médico solicitante del Centro de Reconocimiento, como para el médico receptor en el Sistema de Salud Pública o Privada, es decir, va encaminado al médico asistencial del solicitante del permiso de conducir conocedor en primer grado de la patología del aspirante.

Objetivo a cumplir:

1. Confirmación del diagnóstico.
2. Conocimiento del tratamiento prescrito.
3. Valoración de la evaluación de la enfermedad o el trastorno.
4. Acreditación del control de la enfermedad que hace el conductor.
5. Obtención de respuestas a cuestiones como por ejemplo si se prevén cambios sustanciales en la terapéutica o los episodios acaecidos con anterioridad que pueden ser importantes para valorar la capacidad de conducir.
6. Sospecha de ocultación de síntomas, diagnósticos o antecedentes de interés.

El modelo que se propone en la presente Guía se caracteriza por:

1. Ser un documento que entrega el facultativo del centro al propio interesado con objeto de

informarle que, para su correcta evaluación y al amparo de la normativa vigente, es necesario que aporte al centro unos determinados datos.

2. Incluir la referencia normativa en la que se basa.

3. No induce al facultativo externo al centro a realizar una valoración sobre la aptitud para la conducción del sujeto, sino exclusivamente informar sobre datos clínicos concretos.

4. Manifestar con claridad que el centro se limita a solicitar los datos precisos al propio interesado, y que es éste quien, a su vez, solicita a su médico o psicólogo la información clínica sobre su enfermedad o trastorno.

¿Qué situación presenta la ingesta de sustancias y la seguridad vial?

La situación es muy compleja ya que tenemos:

a) El alcohol como dato aproximado del 50% en donde estuvo presente en los fallecidos en el tráfico, según datos del Instituto Anatómico Forense: alteraciones del campo visual.

b) Con respecto a las denominadas «drogas» exponemos en resumen que existe una miosis bajo la afectación de opiáceos, mientras que en el resto de ellas se presenta una dilatación pupilar: aberraciones de imagen y cromáticas, distorsión del campo visual además de la alteración perceptiva y cognitiva central.

c) Medicamentos: abordado en la ficha farmacéutica: «4.7 Efectos para la capacidad de conducir y utilizar maquinaria», se debe hacer constar que todo colirio produce una visión borrosa más o menos momentánea.

Categorización de los grupos terapéuticos que alteran la capacidad de conducir:

1. Antihistamínicos H1.- Efectos: sedación, ansiedad, insomnio, discinesia, parestesias, alteraciones de la visión y alucinaciones. (se debe desaconsejar la conducción).

2. Antihistamínicos H.- Efectos: poco riesgo.

3. Analgésicos y antitusivos narcóticos.- Efectos: euforia, sedación, vértigos, disminución del poder de concentración y capacidad cognitiva, pasividad.

5. Antidepresivos.- Efectos: sedación, hipotensión ortostática, fatiga, vértigo, ansiedad/excitación, alteraciones del comportamiento, temblor, problemas de acomodación visual.

6. Antidiabéticos.- Efectos: hipoglucemia (insulina, mediante palpitaciones, sudoración, ansiedad, visión borrosa, nauseas, sensación de hambre, convulsiones y coma). En ella se altera considerablemente las capacidades psíquicas e intelectuales.

7. Antiepilépticos.- Efectos: nistagmus, alteraciones de la visión, ataxia, temblor, sedación, somnolencia, estado confusional, mareos, perdida de memoria y concentración, fatiga, disminución del rendimiento psicomotor.

8. Beta-bloqueantes: se ha venido diciendo «no existen estudios sobre el efecto de este medicamento sobre la capacidad de conducir. Al conducir vehículos o utilizar máquinas debe tenerse en cuenta que en ocasiones puede producirse mareo o fatiga». Realmente, los efectos son: fatiga, mareos, vértigos, aumento del tiempo de reacción, alteraciones en la concentración, alteraciones del sueño y cambios del humor. Aparte de las reacciones individuales eventuales, la mayoría de estos fármacos no presentan un gran riesgo para la conducción (el timolol y el propanolol tienen riesgo categoría II en escala I de III, los demás categoría I). No obstante deben tenerse en cuenta los efectos que estos fármacos pueden ocasionar sobre el sistema Nervioso Central. Se hace imprescindible el consejo a este respecto.

9. Estimulantes centrales.- Efectos: excitación, euforia, nerviosismo, insomnio, agresividad, fatiga, temblor, alteraciones visuales.

10. Neurolépticos.- Efectos: somnolencia, efectos extrapiramidales (distonía, discinesia…), hipotensión ortostática, alteraciones cognitivas, alteraciones visuales.

11. Hipnóticos/ansiolíticos.- Efectos: somnolencia, alteración de los reflejos, ataxia, alteración de la coordinación, disminución de la concentración.

Mención aparte merecen destacar los mióticos (constricción del campo visual) y los midriáticos, en el sentido de incluir expresamente en la receta médica la contraindicación absoluta con la conducción mientras duren sus efectos. Aconsejar también dejar pasar unos minutos tras la administración de cualquier pomada ocular.

Por el contrario, se debe aconsejar el uso de lágrimas artificiales en aquellos casos de sequedad ocular, uso de lentes de contacto, su posible

afectación con la fatiga en conducciones prolongadas y el uso de calefacción o aire acondicionado, pero siempre a coche debidamente parado.

¿Cuál es la actitud del médico respecto al aspirante?

Debe ser la de prudencia y cautela, ya que al ser el examen obligatorio por el propio Estado y evaluador de su aptitud con lo que podría concatenarse aspectos negativos para su vida de relación perdiendo en parte o todo el derecho a la movilidad por razonados daños propios o a terceros, es frecuente encontrarse ante la exageración del estado de salud, la simulación, cuando no el ocultamiento de la deficiencia. Por ello, se debe abordar el examen con bondad y con firmeza huyendo de alegres confianzas de una prematura amistad.

¿Cuáles son las consecuencias por incumplimiento?

a) De los centros de Reconocimiento: según el Cuadro General de infracciones del Texto articulado de la Ley sobre Tráfico, Circulación y Seguridad Vial aprobado por RDL 339/1990, en su Art. 65.5.n. del Cuadro general de infracciones, se dice «Son infracciones muy graves, cuando no sean constitutivas de delito, las siguientes conductas: …Incumplir las normas, reglamentariamente establecidas, sobre el régimen de autorización y funcionamiento de los centros de reconocimiento de conductores».

Sanciones: muy graves de 301 a 600 euros.

b) De los conductores:

b.1) Según Bartolomé Vargas, fiscal delegado de la seguridad vial, actualmente hay 180 personas que cumplen prisión en las cárceles españolas por delitos de tráfico, lo que demuestra que la respuesta penal es ahora más fuerte en la lucha contra la denominada «violencia vial».

b.2) Según el art. 2 del Reglamento General de Conductores «cualquier incumplimiento de las condiciones restrictivas que consten en el permiso de conducir» será considerada «falta grave» con una sanción de 300 €, es decir, llevar el ojo tapado o bien no hacer uso de las gafas en el momento de la conducción.

LEGISLACIÓN EUROPEA

Directiva 2006/126/CE del Parlamento Europeo y del Consejo, de 20 de diciembre de 2006 sobre el permiso de conducción.

Por su trascendental importancia, dada su transposición a la legislación española, transcribimos su contenido:

«para cumplir imperativos de seguridad vial es necesario fijar las condiciones mínimas de expedición de los permisos de conducción. Hay que proceder a una armonización de las normas relativas a los exámenes que deben realizar los conductores y a la concesión del permiso de conducción: a tal fin, hay que definir los conocimientos, aptitudes y comportamientos relacionados con la conducción de vehículos de motor, estructurar el examen de conducción en función de dichos conceptos y volver a definir las normas mínimas de aptitud física y mental para la conducción de dichos vehículos.

Los Estados miembros deben poder exigir revisiones médicas para garantizar que se reúnen las condiciones físicas y mentales mínimas para poder conducir otros vehículos de motor. Por motivos de transparencia, dichas revisiones deben coincidir con la renovación del permiso de conducir.

Categorías: (la licencia sólo para ciclomotores, el resto son permisos de conducir)

No profesionales:

Ciclomotores: vehículo 2 o 3 ruedas, 49,9 cm3, edad 14 años, examen teórico (pendiente de legislar a 15 años y examen teórico y práctico), no más de 45 km/h.

A1: motocicletas, 125 cm^3, edad mínima 16 años.

A: 18 años.

A: 2 años experiencia, edad 20 años.

B: coche, examen práctico a los 18 años.

Profesionales:

BTP: transporte público tipo B: ambulancias y taxi.

C1: camión.

C: masa máxima autorizada 3.500 kg., edad 21 años.

D: autobús, edad 24 años.

E: remolque, requiere cabeza tractora.

A partir de 19 de enero de 2013 los permisos de conducción de la clase «B» tendrán una validez de 10 años y los de «C» de 5 años.

ANEXO I.- DISPOSICIONES RELATIVAS AL MODELO COMUNITARIO DE PERMISO DE CONDUCCIÓN…

Códigos comunitarios armonizados: recogen las menciones adicionales y restrictivas en forma codificada con respecto a cada categoría:

Causas médicas. Significado

01. Corrección y protección de la visión
01.01 Gafas
01.02 Lente o lentes de contacto
01.03 Cristal de protección
01.04 Lente opaca
01.05 Recubrimiento del ojo
01.06 Gafas o lentes de contacto

02. Prótesis auditiva/ayuda a la comunicación
02.01 Prótesis auditiva de un oído
02.02 Prótesis auditiva de los dos oídos

03. Prótesis/órtesis del aparato locomotor
03.01 Prótesis/órtesis de los miembros superiores
03.02 Prótesis/órtesis de los miembros inferiores

05. Limitaciones (subcódigo obligatorio, conducción con restricciones por causas médicas)
05.01 Limitación a conducción diurna (por ejemplo, desde una hora después del amanecer hasta una hora antes del anochecer)
05.02 Limitación de conducción en el radio de… km del lugar de residencia del titular, o dentro de la ciudad o región
05.03 Conducción sin pasajeros
05.04 Conducción con una limitación de velocidad de… km/h
05.05 Conducción autorizada únicamente en presencia del titular de un permiso de conducción
05.06 Sin remolque
05.07 Conducción no permitida en autopista
05.08 Exclusión del alcohol

ADAPTACIONES DE LOS VEHÍCULOS

10. Transmisión adaptada
10.01 Transmisión manual
10.02 Transmisión automática
10.03 Transmisión accionada electrónicamente
10.04 Palanca de cambios adaptada
10.05 Sin caja de cambios secundaria

15. Embrague adaptado
15.01 Pedal de embrague adaptado
15.02 Embrague manual
15.03 Embrague automático
15.04 Separación delante del pedal de embrague/pedal abatible/extraíble

20. Mecanismos de frenado adaptados
20.01 Pedal de freno adaptado
20.02 Pedal de freno agrandado
20.03 Pedal de freno accionado por el pie izquierdo
20.04 Pedal de freno que encaja en la suela del calzado
20.05 Pedal de freno con inclinación
20.06 Freno de servicio manual (adaptado)
20.07 Utilización máxima del freno de servicio reforzado
20.08 Utilización máxima del freno de emergencia integrado en el freno de servicio
20.09 Freno de estacionamiento adaptado
20.10 Freno de estacionamiento accionado eléctricamente
20.11 Freno de estacionamiento (adaptado) accionado por el pie
20.12 Separación delante del pedal de freno/pedal abatible/extraíble
20.13 Freno accionado por la rodilla
20.14 Freno de servicio accionado eléctricamente

25. Mecanismos de aceleración adaptados
25.01 Pedal de acelerador adaptado
25.02 Pedal de acelerador que encaja en la suela del calzado
25.03 Pedal de acelerador con inclinación
25.04 Acelerador manual
25.05 Acelerador de rodilla
25.06 Servoacelerador (electrónico, neumático, etc.)
25.07 Pedal de acelerador a la izquierda del pedal de freno
25.08 Pedal de acelerador a la izquierda
25.09 Separación delante del pedal del acelerador/pedal abatible/extraíble

30. Mecanismos combinados de frenado y de aceleración adaptados
30.01 Pedales paralelos
30.02 Pedales al mismo nivel (o casi)
30.03 Acelerador y freno deslizantes

30.04 Acelerador y freno deslizantes y con órtesis
30.05 Pedales de acelerador y freno abatibles/extraíbles
30.06 Piso elevado
30.07 Separación al lado del pedal de freno
30.08 Separación para prótesis al lado del pedal de freno
30.09 Separación delante de los pedales de acelerador y freno
30.10 Soporte para el talón/para la pierna
30.11 Acelerador y freno accionados eléctricamente

35. Dispositivos de mandos adaptados (Interruptores de los faros, lava/limpiaparabrisas, claxon, intermitentes, etc.)
35.01 Dispositivos de mando accionables sin alterar la conducción ni el control
35.02 Dispositivos de mando accionables sin descuidar el volante ni los accesorios (de pomo, de horquilla, etc.)
35.03 Dispositivos de mando accionables sin descuidar el volante ni los accesorios (de pomo, de horquilla, etc.) con la mano izquierda
35.04 Dispositivos de mando accionables sin descuidar el volante ni los accesorios (de pomo, de horquilla, etc.) con la mano derecha
35.05 Dispositivos de mando accionables sin descuidar el volante ni los accesorios (de pomo, de horquilla, etc.) ni los mecanismos combinados de aceleración y frenado

40. Dirección adaptada
40.01 Dirección asistida convencional
40.02 Dirección asistida reforzada
40.03 Dirección con sistema auxiliar
40.04 Columna de dirección alargada
40.05 Volante ajustado (volante de sección más grande o más gruesa, volante de diámetro reducido, etc.)
40.06 Volante con inclinación
40.07 Volante vertical
40.08 Volante horizontal
40.09 Conducción accionada con el pie
40.10 Dirección alternativa ajustada (accionada por palanca, etc.)
40.11 Pomo en el volante
40.12 Volante con órtesis de la mano
40.13 Con órtesis tenodese

42. Retrovisor(es) adaptado(s)
42.01 Retrovisor lateral exterior (izquierdo o) derecho
42.02 Retrovisor exterior implantado en la aleta
42.03 Retrovisor interior suplementario para controlar el tráfico
42.04 Retrovisor interior panorámico
42.05 Retrovisor para evitar el punto ciego
42.06 Retrovisor(es) exterior(es) accionables eléctricamente

43. Asiento del conductor adaptado
43.01 Asiento del conductor a una altura adecuada para la visión y a una distancia normal del volante y el pedal
43.02 Asiento del conductor ajustado a la forma del cuerpo
43.03 Asiento del conductor con soporte lateral para mejorar la estabilidad en posición sentado
43.04 Asiento del conductor con reposabrazos
43.05 Asiento del conductor deslizante con gran recorrido
43.06 Cinturones de seguridad adaptados
43.07 Cinturón de sujeción en cuatro puntos

44. Adaptaciones de la motocicleta (subcódigo obligatorio)
44.01 Freno de mando único
44.02 Freno (ajustado) accionado con la mano (rueda delantera)
44.03 Freno (ajustado) accionado con el pie (rueda trasera)
44.04 Manilla de aceleración (ajustada)
44.05 Transmisión y embrague manuales (ajustados)
44.06 Retrovisor(es) ajustado(s)
44.07 Mandos (ajustados) (intermitentes, luz de freno…)
44.08 Altura del asiento ajustada para permitir al conductor alcanzar el suelo con los dos pies en posición sentado
45. Únicamente motocicletas con sidecar

50. Limitado a un vehículo/un número de chasis específico (número de identificación del vehículo, NIV)

51. Limitado a un vehículo/matrícula específicos (número de registro del vehículo, NRV)

ASPECTOS ADMINISTRATIVOS
Códigos 70 a 79

CÓDIGOS NACIONALES
101 Aplicable al permiso de las clases D1 y D. Limitado a la conducción de autobuses en trayectos de corto recorrido, entendiendo por tales aquellos cuyo radio de acción no sea superior a 50 km alrededor del punto en que se encuentre normalmente el vehículo (art. 7.2 del Reglamento General de conductores).

102 Permiso o licencia de conducción cuya vigencia ha sido prorrogada dentro del plazo de cuatro años, contado desde la fecha en que caducó (art. 17.3, inciso primero, del Reglamento General de Conductores).

103 Permiso o licencia de conducción obtenido después de haber transcurrido cuatro años desde que caducó su período de vigencia (art. 17.3, inciso final, del Reglamento General de Conductores).

104 Permiso o licencia de conducción obtenidos o prorrogados por un período de vigencia inferior al normal establecido.
104.3 sub. 1 por período de hasta un año.
sub. 2 por período de más de un año y no superior a dos.
sub. 3 por período de más de dos años y no superior a tres.
sub. 4 por período de más de tres años y no superior a cuatro.
sub. 5 por período de más de cuatro años y no superior a cinco.
sub. 6 por período de más de cinco años e inferior a diez.

105 Velocidad máxima limitada, por causas administrativas: sustituido por códico 05.04 (...km/h) europeo.
105.1 a 70 km/h
105.2 80
105.3 90
104.4 100

106 Fecha de primera expedición del permiso. Ej.: 106.1 (16.7.72)
106.1 Permiso nuevo, por haberse solicitado su prórroga fuera de plazo.
106.2 Canje de permiso militar.
106.3 canje de permiso extranjero.

171 Duplicado de permiso o licencia de conducción
171.1 Duplicado por pérdida
171.2 Duplicado por deterioro
171.3 Duplicado por sustracción
171.4 Duplicado por variación de datos.

200 Anexo al permiso o licencia de conducción. El titular deberá llevar un documento expedido por la jefatura Provincial de Tráfico en el que figuran las condiciones de utilización del vehículo.

ANEXO II.- REQUISITOS MÍNIMOS PARA LOS EXÁMENES DE CONDUCCIÓN
El examen establecido a este respecto deberá incluir:
— una prueba de control de conocimientos;
— y posteriormente, una prueba de control de aptitudes y comportamientos.
(A nuestro criterio, debería ser: aptitud médico-psíquica // conocimientos // aptitud técnica // comportamientos, pues acontece que un aspirante de camión —clase C— o de autobús —clase D—, abona a la autoescuela, asiste a sus clases y cuando va a ser presentado a examen es enviado al reconocimiento médico donde se le diagnostica una visión monocular por lo que NO ES APTO).

ANEXO III.- NORMAS MÍNIMAS RELATIVAS A LA APTITUD FÍSICA Y MENTAL PARA LA CONDUCCIÓN DE VEHÍCULOS DE MOTOR
Debido a su importancia se transcribe literalmente:

«RECONOCIMIENTO MÉDICO:
3. Grupo 1
Los candidatos deberán pasar un reconocimiento médico si, en el momento de cumplir las formalidades requeridas o en el transcurso de las pruebas que están obligados a realizar antes de obtener un permiso, se pone de manifiesto que padecen una o varias de las incapacidades mencionadas en el presente Anexo.
4. Grupo 2
Los candidatos deberán pasar un reconocimiento médico antes de la expedición inicial de un permiso; posteriormente, se comprobará que

los conductores se ajustan a lo estipulado en el sistema nacional correspondiente en vigor en el Estado miembro de residencia normal cada vez que renueven su permiso de conducción.

5. En el momento de la expedición de un permiso de conducción o de cualquier renovación posterior, los Estados miembros podrán exigir normas más rígidas que las mencionadas en el presente Anexo.

CAPACIDAD VISUAL

6. Los candidatos a un permiso de conducción deberán someterse a las investigaciones apropiadas que garanticen que poseen una agudeza visual compatible con la conducción de vehículos de motor. Si se sospecha que el candidato no posee una capacidad visual adecuada, deberá ser examinado por una autoridad médica competente. En este examen se deberá prestar especial atención a la agudeza visual, al campo visual, a la visión crepuscular y a las enfermedades oculares progresivas.

Las lentillas intraoculares no deberán considerarse como lentes correctoras a efectos de la aplicación del presente Anexo.

Grupo 1

6.1. Los candidatos a la expedición o la renovación de un permiso de conducción deberán poseer una agudeza visual binocular, si es preciso mediante lentes correctoras, de al menos 0,5 con ambos ojos a la vez. El permiso de conducción no deberá ser ni expedido ni renovado si se comprueba, en el reconocimiento médico, que el campo visual es inferior a 120º en el plano horizontal, salvo en casos excepcionales debidamente justificados mediante un dictamen médico favorable y prueba práctica positiva, o que el interesado sufre otra afección de la vista que pueda hacer peligrar la seguridad de su conducción. Si se descubre o declara una enfermedad ocular progresiva, se podrá expedir o renovar el permiso de conducción supeditado a un reconocimiento periódico efectuado por una autoridad médica competente.

6.2. Los candidatos a la expedición o renovación de un permiso de conducción que padezcan una pérdida funcional total de la visión de un ojo o que utilicen solamente un ojo, por ejemplo en casos de diplopía, deberán poseer una agudeza visual de al menos 0,6, si es preciso mediante lentes correctoras. La autoridad médica competente deberá certificar que esta condición de visión monocular ha existido el tiempo suficiente para que el interesado se haya adaptado y que el campo de visión del ojo en cuestión es normal.

Grupo 2

6.3. Los candidatos a la expedición o renovación de un permiso de conducción deben poseer una agudeza visual en ambos ojos, si es preciso mediante lentes correctoras, de al menos 0,8 para el ojo que esté en mejores condiciones y de al menos 0,5 para el ojo que esté en peores condiciones. Si se alcanzan los valores de 0,8 y 0,5 mediante corrección óptica, la agudeza sin corregir de cada uno de los dos ojos deberá alcanzar 0,05 o se deberá obtener la corrección de la agudeza mínima (0,8 y 0,5) mediante gafas cuya potencia no podrá exceder de 8 dioptrías aproximadamente o mediante lentes de contacto (capacidad visual sin corregir = 0,05). Se deberá tolerar bien la corrección. No se deberá expedir ni renovar el permiso de conducción si el candidato o el conductor no poseen un campo visual binocular normal o está afectado de diplopía."

LEGISLACIÓN ESPAÑOLA

REGLAMENTO GENERAL DE CONDUCTORES

ANEXO IV: RD 772/1997, de 30 de mayo y modificaciones del RD 1598/04, 2 de julio (en mayúsculas) (tabla 4).

Así por ejemplo cuando existe una visión monocular con visión menor a 0,1 en el ojo peor y mayor de 0,6 en el ojo mejor los códigos que se establecerán serán:

42.01 retrovisor lateral exterior

42.04 retrovisor interior panorámico

05.04 (100 km/h)

104.3 (revisión a los 3 años): según la evolución del proceso.

A tener en cuenta son aquellos casos con una agudeza visual superior a 0,6 en cada ojo pero que presentan un estrabismo. En el caso de que sea divergente, presentará un campo visual mayor del normal. Tanto en el caso divergente como el convergente si no hay diplopía debido a la supresión retiniana, se deberán considerar como casos de visión monocular. Estos casos no

Tabla 4. Anexo IV: RD 772/1997, de 30 de mayo y modificaciones del RD 1598/04, 2 de julio (en mayúsculas)

Exploración (1)	Criterios de aptitud para obtener o prorrogar permiso o licencia de conducción ordinaria		Adaptaciones, restricciones y otras limitaciones en personas, vehículos o de circulación en permiso o licencia sujetos a condiciones restrictivas	
	Grupo 1º.: A1, A, B, B+E y LCC (art. 46 1ª) (2)	Grupo 2º.: C1, C1+E, C+E, D1, D1+E, D, D+E (art.46. 1b y 2) (3)	Grupo 1.º (4)	Grupo 2.º (5)
1.1. Agudeza visual	Se debe poseer, si es preciso con lentes correctoras, una agudeza visual binocular de, al menos, 0,5	Se debe poseer, con o sin corrección óptica, una agudeza visual de al menos 0,8 y 0,5 para el ojo con mejor y con peor agudeza, respectivamente. Si se precisa corrección con gafas, la potencia de éstas no podrá exceder de ±8 dioptrías	No se admiten	No se admiten
	No se admite la visión monocular	No se admite la visión monocular	Los afectados de visión monocular con agudeza visual en el ojo mejor de 0,6, y más de tres meses de antigüedad en visión monocular, podrán obtener o prorrogar permiso o licencia, siempre que reúnan las demás capacidades visuales. CUANDO, POR EL GRADO DE AGUDEZA VISUAL O POR LA EXISTENCIA DE UNA ENFERMEDAD OCULAR PROGRESIVA, LOS RECONOCIMIENTOS PERIÓDICOS A REALIZAR FUERAN POR PERÍODO INFERIOR AL DE VIGENCIA NORMAL DEL PERMISO O LICENCIA, EL PERÍODO DE VIGENCIA SE FIJARÁ SEGÚN EL CRITERIO MÉDICO. Espejo retrovisor exterior a ambos lados del vehículo y, EN SU CASO, espejo interior panorámico. Velocidad máxima 100 kilómetros/hora.	No se admiten
	No se admite la cirugía refractiva (distinta de afaquia)	No se admite la cirugía refractiva (distinta de afaquia)	TRAS UN MES DE EFECTUADA CIRUGÍA REFRACTIVA, APORTANDO INFORME DE LA INTERVENCIÓN, SE PODRÁ OBTENER O PRORROGAR EL PERMISO O LICENCIA, CON PERÍODO DE VIGENCIA MÁXIMO DE UN AÑO. TRANSCURRIDO UN AÑO DESDE LA FECHA DE LA INTERVENCIÓN, Y TENIENDO EN CUENTA EL DEFECTO DE REFRACCIÓN PREQUIRÚRGICO, LA REFRACCIÓN ACTUAL Y LA POSIBLE EXISTENCIA DE EFECTOS SECUNDARIOS NO DESEADOS, A CRITERIO OFTALMOLÓGICO SE FIJARÁ EL PERÍODO DE VIGENCIA POSTERIOR	En caso de cirugía refractiva, y TRAS TRES MESES DE EFECTUADA LA MISMA, APORTANDO INFORME DE LA INTERVENCIÓN, se podrá obtener o prorrogar el permiso con PERÍODO DE VIGENCIA MÁXIMO DE UN AÑO. TRANSCURRIDO UN AÑO DESDE LA INTERVENCIÓN, Y TENIENDO EN CUENTA EL DEFECTO DE REFRACCIÓN PRE QUIRÚRGICA, LA REFRACCIÓN ACTUAL Y LA POSIBLE EXISTENCIA DE EFECTOS SECUNDARIOS NO DESEADOS, A CRITERIO OFTALMOLÓGICO SE FIJARÁ EL PERÍODO DE VIGENCIA POSTERIOR

Tabla 4. Anexo IV: RD 772/1997, de 30 de mayo y modificaciones del RD 1598/04, 2 de julio (en mayúsculas) (continuación)

Exploración (1)	Criterios de aptitud para obtener o prorrogar permiso o licencia de conducción ordinaria		Adaptaciones, restricciones y otras limitaciones en personas, vehículos o de circulación en permiso o licencia sujetos a condiciones restrictivas	
	Grupo 1º.: A1, A, B, B+E y LCC (art. 46 1ª) (2)	Grupo 2º.: C1, C1+E, C+E, D1, D1+E, D, D+E (art.46. 1b y 2) (3)	Grupo 1.º (4)	Grupo 2.º (5)
1.2. Campo Visual	Si la visión es binocular, EL CAMPO BINOCULAR HA DE SER NORMAL EN EL EXAMEN BINOCULAR, EL CAMPO VISUAL CENTRAL NO HA DE PRESENTAR ESCOTOMAS ABSOLUTOS EN PUNTOS CORRESPONDIENTES DE AMBOS OJOS NI ESCOTOMAS RELATIVOS SIGNIFICATIVOS EN LA SENSIBILIDAD RETINIANA	Se debe poseer un campo visual binocular normal. TRAS LA EXPLORACIÓN DE CADA UNO DE LOS CAMPOS MONOCULARES, ÉSTOS NO HAN DE PRESENTAR REDUCCIONES SIGNIFICATIVAS EN NINGUNO DE SUS MERIDIANOS. EN EL EXAMEN MONOCULAR, NO SE ADMITE LA PRESENCIA DE ESCOTOMAS ABSOLUTOS NI ESCOTOMAS RELATIVOS SIGNIFICATIVOS EN LA SENSIBILIDAD RETINIANA	No se admiten	No se admiten
	Si la visión es monocular. EL CAMPO VISUAL MONOCULAR DEBE SER NORMAL. EL CAMPO VISUAL CENTRAL NO HA DE PRESENTAR ESCOTOMAS ABSOLUTOS NI ESCOTOMAS RELATIVOS SIGNIFICATIVOS EN LA SENSIBILIDAD RETINIANA	No se admite visión monocular.	No se admiten	No se admiten
1.3. Afaquias y pseudoafaquias	No se admiten las monolaterales ni las bilaterales	Idem grupo 1.º	TRANSCURRIDO UN MES DE ESTABLECIDAS, si se alcanzan los valores determinados en los apartados 1.1. y 1.2. correspondientes al grupo 1.º, el período de vigencia del permiso o licencia será, como máximo, de tres años, según criterio médico	TRANSCURRIDOS DOS MESES DE ESTABLECIDAS, si se alcanzan los valores determinados, en los apartados 1.1. y 1.2. correspondientes al grupo 2.º, el período de vigencia del permiso será, como máximo, de tres años, según criterio médico
1.4. Sentido luminoso	NO DEBEN EXISTIR ALTERACIONES SIGNIFICATIVAS EN LA CAPACIDAD DE RECUPERACIÓN AL DESLUMBRAMIENTO NI ALTERACIONES DE LA VISIÓN MESÓPICA	Idem grupo 1.º	EN EL CASO DE PADECER ALTERACIONES DE LA VISIÓN MESÓPICA O DEL DESLUMBRAMIENTO, SE DEBERÁN ESTABLECER LAS RESTRICCIONES Y LIMITACIONES QUE, A CRITERIO OFTALMOLÓGICO SEAN PRECISAS PARA GARANTIZAR LA SEGURIDAD EN LA CONDUCCIÓN. EN TODO CASO SE DEBEN DESCARTAR PATOLOGÍAS OFTALMOLÓGICAS QUE ORIGINEN ALTERACIONES INCLUIDAS EN ALGUNO DE LOS RESTANTES APARTADOS SOBRE CAPACIDAD VISUAL	No se admiten
1.5. Motilidad palpebral	No se admiten ptosis ni lagoftalmos que afecten a la visión en los límites y condiciones señalados en los apartados 1.1. y 1.2. correspondientes al grupo 1.º	No se admiten ptosis ni lagoftalmos que afecten a la visión en los límites y condiciones señalados en los apartados 1.1. y 1.2. correspondientes al grupo 2.º	No se admiten	No se admiten

Tabla 4. Anexo IV: RD 772/1997, de 30 de mayo y modificaciones del RD 1598/04, 2 de julio (en mayúsculas) (continuación)

Exploración (1)	Criterios de aptitud para obtener o prorrogar permiso o licencia de conducción ordinaria		Adaptaciones, restricciones y otras limitaciones en personas, vehículos o de circulación en permiso o licencia sujetos a condiciones restrictivas	
	Grupo 1º.: A1, A, B, B+E y LCC (art. 46 1ª) (2)	Grupo 2º.: C1, C1+E, C+E, D1, D1+E, D, D+E (art.46. 1b y 2) (3)	Grupo 1.º (4)	Grupo 2.º (5)
1.6. Motilidad del globo ocular	Las diplopías impiden la obtención o prórroga	Idem grupo 1.º	SÓLO SE PERMITIRÁN DE FORMA EXCEPCIONAL Y A CRITERIO FACULTATIVO LAS FORMAS CONGÉNITAS O INFANTILES, SIEMPRE QUE NO SE MANIFIESTEN EN LOS 20 GRADOS CENTRALES DEL CAMPO VISUAL Y NO PRODUZCAN NINGUNA OTRA SINTOMATOLOGÍA, EN ESPECIAL FATIGA VISUAL. EN CASO DE PERMITIRSE LA OBTENCIÓN O PRÓRROGA DEL PERMISO O LICENCIA, EL PERÍODO DE VIGENCIA MÁXIMO SERÁ DE TRES AÑOS. CUANDO LA DIPLOPÍA SE ELIMINE MEDIANTE OCLUSIÓN DE UN OJO SE APLICARÁN LAS RESTRICCIONES PROPIAS DE LA VISIÓN MONOCULAR	No se admiten
	El nistagmus impide la obtención o prórroga cuando no permita alcanzar los niveles de capacidad visual indicados en los apartados 1.1. a 1.7. del grupo 1.º, ambos inclusive, cuando sea manifestación de alguna enfermedad de las incluidas en el presente anexo o cuando, a criterio facultativo, origine o pueda originar fatiga visual durante la conducción	El nistagmus impide la obtención o prórroga cuando no permita alcanzar los niveles de capacidad visual indicados en los apartados 1.1. a 1.7. del grupo 2.º, ambos inclusive, cuando sea manifestación de alguna enfermedad de las incluidas en el presente anexo o cuando, a criterio facultativo, origine o pueda originar fatiga visual durante la conducción	No se admiten	No se admiten
	NO SE ADMITEN OTROS DEFECTOS DE LA VISIÓN BINOCULAR NI ESTRABISMOS QUE IMPIDAN ALCANZAR LOS NIVELES FIJADOS EN LOS APARTADOS 1.1. Y 1.7. DEL GRUPO 1.º, AMBOS INCLUSIVE. CUANDO NO IMPIDAN ALCANZAR LOS NIVELES DE CAPACIDAD VISUAL INDICADOS EN LOS APARTADOS 1.1. A 1.7. DEL GRUPO 1.º , AMBOS INCLUSIVE, EL OFTALMÓLOGO DEBERÁ VALORAR, PRINCIPALMENTE, SUS CONSECUENCIAS SOBRE LA FATIGA VISUAL, LOS DEFECTOS REFRACTIVOS, EL CAMPO VISUAL, EL GRADO DE ESTEREOPSIS, LA PRESENCIA DE FORIAS Y DE TORTÍCOLIS Y LA APARICIÓN DE DIPLOPÍA, ASÍ COMO LA PROBABLE EVOLUCIÓN DEL PROCESO, FIJANDO EN CONSECUENCIA EL PERÍODO DE VIGENCIA	NO SE ADMITEN OTROS DEFECTOS DE LA VISIÓN BINOCULAR NI LOS ESTRABISMOS	CUANDO LOS ESTRABISMOS U OTROS DEFECTOS DE LA VISIÓN BINOCULAR NO IMPIDAN ALCANZAR LOS NIVELES DE CAPACIDAD VISUAL INDICADOS EN LOS APARTADOS 1.1. A 1.7. DEL GRUPO 1.º, AMBOS INCLUSIVE Y DEBIDO A SU REPERCUSIÓN SOBRE PARÁMETROS COMO LA FATIGA VISUAL, LOS DEFECTOS REFRACTIVOS, EL CAMPO VISUAL, EL GRADO DE ESTEREOPSIS, LA PRESENCIA DE FORIAS Y DE TORTÍCOLIS, LA APARICIÓN DIPLOPÍA O POR LA PROBABLE EVOLUCIÓN DEL PROCESO, LOS RECONOCIMIENTOS PERIÓDICOS A REALIZAR FUERAN POR PERÍODO INFERIOR AL DE VIGENCIA NORMAL DEL PERMISO O LICENCIA, ESTE SE FIJARÁ SEGÚN EL CRITERIO DEL OFTALMÓLOGO	CUANDO LOS ESTRABISMOS U OTROS DEFECTOS DE LA VISIÓN BINOCULAR NO IMPIDAN ALCANZAR LOS NIVELES DE CAPACIDAD VISUAL INDICADOS EN LOS APARTADOS 1.1. A 1.7. DEL GRUPO 1.º, AMBOS INCLUSIVE, EL OFTALMÓLOGO DEBERÁ VALORAR, SUS CONSECUENCIAS SOBRE PARÁMETROS COMO LA FATIGA VISUAL, LOS DEFECTOS REFRACTIVOS, EL CAMPO VISUAL, EL GRADO DE ESTEREOPSIS, LA PRESENCIA DE FORIAS Y DE TORTÍCOLIS, LA APARICIÓN DE DIPLOPÍA, ASÍ COMO LA PROBABLE EVOLUCIÓN DEL PROCESO, FIJANDO EN CONSECUENCIA EL PERÍODO DE VIGENCIA QUE SERÁ EN TODO CASO COMO MÁXIMO DE TRES AÑOS

Tabla 4. Anexo IV: RD 772/1997, de 30 de mayo y modificaciones del RD 1598/04, 2 de julio (en mayúsculas) (continuación)

Exploración (1)	Criterios de aptitud para obtener o prorrogar permiso o licencia de conducción ordinaria		Adaptaciones, restricciones y otras limitaciones en personas, vehículos o de circulación en permiso o licencia sujetos a condiciones restrictivas	
	Grupo 1º.: A1, A, B, B+E y LCC (art. 46 1ª) (2)	Grupo 2º.: C1, C1+E, C+E, D1, D1+E, D, D+E (art.46. 1b y 2) (3)	Grupo 1.º (4)	Grupo 2.º (5)
1.7. Deterioro progresivo de la capacidad visual	Las enfermedades progresivas que no permitan alcanzar los niveles fijados en los apartados 1.1. a 1.6. anteriores, ambos inclusive, impiden la obtención o prórroga	Las enfermedades y los trastornos progresivos de la capacidad visual impiden la obtención o prórroga	Cuando no impidan alcanzar los niveles fijados en los apartados 1.1. a 1.6., y los reconocimientos periódicos a realizar fueran por período inferior al de vigencia normal del permiso o licencia, el período de vigencia se fijará según criterio médico	No se admiten
	Cuando aun alcanzando los niveles fijados en los apartados 1.1. a 1.6. anteriores, ambos inclusive, LA PRESIÓN INTRAOCULAR SE ENCUENTRE POR ENCIMA DE LOS LÍMITES NORMALES, SE DEBERÁN ANALIZAR POSIBLES FACTORES DE RIESGO ASOCIADOS Y SE ESTABLECERÁ UN CONTROL PERIÓDICO A CRITERIO OFTALMOLÓGICO	Idem grupo 1.º	Cuando los reconocimientos periódicos a realizar fueran por período inferior al de vigencia del permiso o licencia, el período de vigencia se fijará según criterio médico	Cuando los reconocimientos periódicos a realizar fueran por período inferior al de vigencia del permiso o licencia, el período de vigencia se fijará según criterio médico

podrán acceder a los permisos de clase B con transporte de personas BTP (taxi y ambulancia), clase C (camión) y D (autobús).

¡Cuántos casos de accidente en redes viarias periféricas de ida y vuelta sin medianerías se habrán producido en personas sin sentido del relieve, es decir, sin estereopsis y al ser desconocedoras de su dolencia se decidieron a realizar normales adelantamientos con mayor o menor alegría!

La investigación de accidentes además de ser técnica, debería ser más exhaustiva a través de los conocimientos médicos. Aquellos conductores que hayan sufrido accidentes no mortales y que por sus características lo aconsejaran deberían también ser nuevamente explorados en los centros de reconocimiento.

PROTOCOLO DE EXPLORACIÓN MÉDICO-PSICOLÓGICA PARA CENTROS DE RECONOCIMIENTO DE CONDUCTORES

Editado por el Ministerio de Sanidad en el 2007, fue presentado por la Dirección General de

Tabla 5. Exploración oftalmológica

	S/C	C/C		PR?			
OD	1.1.	1.4.	1. Agudeza visual				
			2. Dioptrías	OD	OI		
			3. Afaquias/pseud	OD	OI		
OI	1.2.	1.5.	4. Cirugía refractiva	OD	OI		
			5. Campo central	OD	OI		
			6. T.R. deslumbramiento				
AO	1.3.	1.6.	7. Visión mesópica	OD	OI		
			8. Motilidad ocular	8.1. Estrabismo			8.2. Forias
				8.3. Nistagmus			8.4. Diplopía
9. Visión de colores*				11. Presión intraocular*		OD	OI
10. Perimetría, otros meridianos*				12. Fondo de ojo*		OD	OI

Tráfico el pasado día 18 de diciembre. En él se refunde la Guía para la Historia Clínica Básica y Específica editada anteriormente por la DGT/2003.

En este protocolo se solicita la firma del aspirante bajo el epígrafe:

«El interesado declara no haber desfigurado la verdad ni ocultado la existencia de enfermedad o defecto en el reconocimiento psicofísico al que ha sido sometido. Asimismo presta su consentimiento para la realización de las exploraciones de las aptitudes psicofísicas a que se refiere el Anexo IV del Reglamento general de Conductores y para que su resultado sea reflejado en los correspondientes documentos, tratado automáticamente y cedido a los órganos a que se refieren los artículos 15 y 23 del Reglamento de Centros de Reconocimiento de Conductores (RD xxx/2007) y los Anexos 1.2d) 2.º y I BIS.2(12) del Reglamento General de Conductores (RD 772/1997, modificado por el RD 1598/2004).

A continuación se transcribe literalmente:

«4.5 Anamnesis Oftalmológica (AO)

ANAMNESIS OFTALOMOLÓGICA SI

1. ¿Ha ido al oftalmólogo en los últimos 5 años?

2. ¿Ha tenido o tiene alguna enf. en los ojos?

3. ¿Sigue algún tratamiento para la vista?

4. ¿Le han operado de la vista?

5. Usa gafas o lentillas?

S/C = sin corrección

C/C = con corrección

PR = patología restrictiva

[Se propone nueva redacción en las preguntas:

2. ¿Ha tenido o tiene alguna enfermedad de los ojos?

4. ¿Le han operado de alguno de los ojos?]

Como ocurría en el caso de la anamnesis anterior, tratamos de conocer el estado general del estado de la visión del conductor. Para ello, nos interesa saber si está siendo controlado por un especialista, y si lo está, si se debe a una vigilancia por causas patológicas o si tan sólo se debe a un control rutinario y preventivo. Como en el caso anterior, nos interesamos también por los tratamientos que pueda seguir debidos a un problema ocular y si ha sido sometido algún tipo de cirugía. Finalmente, nos informará sobre el uso de algún tipo de corrección (gafas o lentillas).

Aunque sencilla y básica, es una información que nos permitirá iniciar y dirigir la exploración oftalmológica hacia aspectos concretos de la visión.

4.6. Exploración oftalmológica (EO) (tabla 5).

Por su importancia, la estereopsis es un parámetro que debería ser valorado.

La exploración oftalmológica se basa en determinar una serie de variables que pueden ser medidas y por tanto valoradas de cara a evaluar la capacidad de conducción y el riesgo vial en diferentes situaciones deficitarias. Sin embargo, según se desprende de los últimos estudios europeos, hay una tendencia a innovar en cuanto a la exploración del sentido de la vista, dirigiéndola hacia aspectos más específicos: sensibilidad al contraste, campo visual útil, visión mesópica… Por ello, debemos dejar una puerta abierta a una necesaria preparación específica del profesional que evalúe la capacidad visual del conductor.

La agudeza visual se mide con una escala de optotipos iluminados (retroiluminados o por proyección). Los de proyección permiten una iluminación más uniforme y se puede utilizar a diferentes distancias, frente a los retroiluminados más difíciles de iluminar homogéneamente y que deben ser utilizados a una distancia exacta.

1. La agudeza visual es uno de los parámetros que queda perfectamente definido en cuanto a sus puntos de corte, diferenciando visión binocular y monocular. Se tomará la agudeza visual estática sin corrección, con corrección, en cada ojo y binocular, considerando la agudeza visual aquella línea en la que al menos alcance el 75% de aciertos.

2. Dioptrías son de interés para los del grupo 2, los cuales no deben superar un defecto de ±8. Es importante, aclarar que según el grupo de expertos de la UE recomiendan valorar el posible defecto del campo visual en caso de +8 (el escotoma dependerá del espesor del cristal, de la forma, espesor y tamaño de la montura) siendo menos probable su presencia en caso de –8 (aunque en este caso será la sensibilidad al deslumbramiento y al contraste donde se pueden dar defectos).

Sería de enorme interés disponer de una lámpara de hendidura con el objeto de poder explorar el polo anterior del ojo, tanto en el caso de:

3. Afaquia y pseudoafaquia, con implante de lente intraocular deberá ser valorada por el oftal-

mólogo su posible repercusión sobre otros parámetros de la visión (sensibilidad al contraste, al deslumbramiento, proceso degenerativo asociado a la edad…).

4. Cirugía refractiva, se debe valorar que haya transcurrido más de 12 meses desde la intervención, el defecto prequirúrgico corregido y el estado posquirúrgico. En el caso de las afaquias con implante de lente intraocular deberá ser valorada por el oftalmólogo su posible repercusión sobre otros parámetros de la visión (sensibilidad al contraste, al deslumbramiento, proceso degenerativo asociado a la edad…).

5. Campo visual, puede ser considerado hoy como el parámetro más importante para la conducción, por ello debe ser valorado de una forma adecuada. El campo periférico nos informará sobre la capacidad de percibir el movimiento de vehículos y peatones y claro está el campo central. Según el grupo de expertos de la UE el campo analizado, en caso de considerar el oftalmólogo la necesidad de confirmar la ausencia de defectos que pueden alterar la capacidad de conducir, comprende los 20º centrales y el meridiano horizontal de 100º, con 20º por arriba y abajo. La exploración binocular mejor que monocular, en cuyo caso se valoran sólo los escotomas que coincidan en ambos ojos. En caso de usar gafas, la exploración debe realizarse con ellas. La iluminación debe aumentar en la exploración del campo periférico y en caso de mayores de 75 años.

El sentido luminoso viene determinándose por:

6. Tiempo de recuperación al deslumbramiento, midiendo el tiempo que trascurre tras ser sometido a una fuente de entre 1.000 y 1.500 lux emitida a una distancia de 5 metros.

7. Visión mesópica, plantea problemas de valoración tanto por lo que hace referencia a la falta de medios adecuados como por el tiempo excesivo que requiere su realización. Debiendo en todo caso ser el oftalmólogo quien determine en qué situaciones será preciso derivar al conductor a un centro especializado que puede realizar un estudio en profundidad (al menos hasta que se determine un método para ser aplicado por el oftalmólogo del centro).

8. Motilidad del globo ocular, es un apartado que con las adaptaciones incluidas en la Directiva 200/56/CE plantea importante cambios en la valoración. Así, en caso de diplopía es posible conducir bajo ciertas condiciones. En primer lugar y según aconseja los expertos de la UE, las diplopías que tienen su origen antes de los 10 años de edad, pueden adaptarse e ignorar la segunda imagen (función cortical), con lo que no debería suponer un inconveniente para la conducción. Ahora bien, en caso de sufrir una diplopía de nueva aparición, estas personas no pueden discriminar entre las dos imágenes. Pero, si la diplopía persiste por varios meses, en muchos casos, aunque no siempre, es posible por distintos mecanismos de adaptación la supresión de una de las dos imágenes, pudiendo permitir conducir a los conductores del grupo 1. En caso de taparse un ojo, es recomendable admitirlo sólo si el parche se lleva de manera habitual, no sólo cuando se disponga a conducir. Y en todo caso, las condiciones de conducción serían como las aplicadas a un conductor con visión monocular, siendo el oftalmólogo quien proponga el período de prórroga del permiso. El nistgmus, en caso de ser congénito no debería impedir la conducción siempre que cumplan los criterios establecidos, mientras que los adquiridos serán sintomáticos de un problema localizado en el Sistema Nervioso.

Otras determinaciones o exploraciones como fondo de ojo, presión intraocular o visión de colores pueden ser de interés para determinar el posible deterioro de la capacidad visual, debiendo en su caso ser valorada por el oftalmólogo y que éste proponga al resto del equipo la conveniencia o no de reducir el período de prórroga. Limitaciones de conducción u otras condiciones restrictivas que serán estudiadas.»

BIBLIOGRAFÍA

Directiva Comunitaria:

Primera: 80/1263/CEE, de 4 de diciembre de 1980.
Segunda: 91/439/CEE, de 29 de julio,.
Tercera: 2006/126/CE, de 20 de diciembre.

Directiva Española:

Primer Reglamento de Conductores 1900, de 17 de septiembre.
RD 1467/82, de 28 de mayo. Creación de los Centros.
O.M. de 22 de septiembre 1982, que desarrolla el anterior.
O. del Ministerio del Interior de 7 de octubre de 1982, pruebas que deben realizar los menores de 16 años para la obtención de LCC.

RD 2272/85, de 4 de diciembre, que incorpora al psicólogo en los Centros y elimina el impreso de la OMC.
O.M. de 13 mayo de 1986, que desarrolla el anterior.
RD 1342/86, de 26 de mayo, que atribuye también a Sanidad las competencias en materia de discrepancias por causa psicológica.
Ley 18/89, de 25 de julio, de Bases de Tráfico, Circulación de Vehículos a Motor y Seguridad Vial.
RD 772 /1997, de 30 de mayo, Reglamento General de Conductores.
LOPD 15 /1999, de 13 de diciembre. Ley Orgánica de Protección de Datos de carácter personal.
Ley 41 /2002, de 14 de noviembre, Básica Reguladora de la Autonomía del Paciente y de los Derechos y Obligaciones en Materia de Información y Documentación Clínica.
RD 1277 /03, de 10 de octubre, por el que se establecen las bases generales sobre autorización de centros, servicios y establecimientos sanitarios.
RD 1598 /2004, de 2 de julio, Anexo IV.
Ley 17/2005, de 19 de julio, por la que se regula el permiso y la licencia de conducción por puntos.
RD 64/2008, de 25 de enero, por el que se modifica el Reglamento General de Conductores, aprobado por el Real Decreto 772/1997, de 30 de mayo.
RD 320/1994, de 25 de Febrero, por el que se aprueba el Reglamento de Procedimiento Sancionador en Materia de Tráfico, circulación de Vehículos a Motor y Seguridad Vial

Agencia Española de Protección de Datos www.agps.es
LOPD 15 /1999, de 13 de diciembre. Ley Orgánica de Protección de Datos de carácter personal.
R.D. 1720/2007, de 21 de diciembre, por el que se aprueba el Reglamento de desarrollo de la Ley 15/1999. (B.O.E. 17 de 17 de enero 2008)

Observatorio DGT
Las principales cifras de la SINIESTRALIDAD VIAL. Observatorio Nacional de Seguridad Vial. Año 2003.
Las principales cifras de la Siniestralidad Vial. Observatorio Nacional de Seguridad Vial. Año 2005.

Médica Colegial y jurídica:
Martínez Calcerrada, L. La Responsabilidad Civil Médico Sanitaria. Colección de Jurisprudencia Práctica. Tecnos 1992.
La Responsabilidad Civil y Penal del Médico. Ilmo. Colegio de Médicos de Madrid. Año 1999.
Código de Ética y Deontología. Organización Médica Colegial (OMC).
Guerrero Zaplana, J. Las reclamaciones por la defectuosa asistencia sanitaria. Ed.: Lex Novo. Valladolid 2003.
Blas Orbán, C; Responsabilidad Profesional del Médico. Edit.: Bosch. Barcelona 2003.
Preguntas, respuestas sobre la Ley 41 /2002.
Ilmo. Colegio de Médicos de Madrid. Año 2004.
Recomendaciones sobre la normativa de Protección de datos de Carácter personal y las Historias Clínicas.
Ilmo. Colegio de Médicos de Madrid. Año 2006.

Facultativa:
Del Río Gracia, C; Álvarez González, J; González Luque, JC. Guía de Prescripción Farmacológica y Seguridad Vial. DGT 2001.
Díaz Douton, F; Luque, S; Arjona, M; Pujol, J; Sanabria, F; Güel, J.L; Medida de la calidad óptica del ojo humano por medio de la técnica del doble paso. Universitat Politécnica de Catalunya.
Habib Haman. Las aberraciones y su impacto en la calidad de visión. En: Wavefront Análisis, aberrómetros y topografía corneal. Benjamín F. Boyd. Highlights. Panamá. 2003.
Esteban de Antonio M, Tello Fernández C, Perdriel G, Gil del Río E. Visión y tráfico. An Soc. Ergof. esp. 1989; 18: 1-43.
Esteban de Antonio M. Visión y tráfico vial. An. Soc. Ergof. Esp. 1989; 18: 145-310.
Esteban de Antonio, M; La Simulación en Ergoftalmología. Sociedad Ergogoftalmológica Española. Chibret 1985.
Gómez de Liaño. R. Trastornos de la motilidad ocular y conducción vial. En: Visión y Seguridad Vial. Actas del II Curso de Medicina de Tráfico de verano de Laredo. Madrid: Dirección General de Tráfico. 1999. p. 129-137.
González de la Rosa M, Martinez A, Sánchez M, Mesa C, Cordovés L, Losada MJ. Accuracy of the Tendency Oriented Perimetry (TOP) in the Octopus 1.2.3. Perimeter. In: Wall M, Wild J, eds. Perimetry Update 1996/1997. Amsterdam/New York: Kugler Publ; 1997; 119-123.
González de la Rosa. M. Campo visual y conducción. En: Visión y Seguridad Vial. Actas del II Curso de Medicina de Tráfico de verano de Laredo. p. 165-172: Dirección General de Tráfico. Madrid 1999.
González Luque JC. Serra Jubal J. (coordinadores). Protocolo de Exploración Médico Psicológica en Centros de Reconocimiento de Conductores. Guía para la Historia Clínica BASICA y ESPECÍFICA. DGT. Ed. Grupo Saned. 2002. 2003. Madrid.
Mario E. de Antonio. «La Simulación en Ergoftalmología». 1985. Chibret. Merck Sharp&Dohme España.
Pérez y Pérez, JM. Oftalmopatía diabética. La evaluación de la capacidad visual en el conductor diabético. En: Actas del VI Curso de Medicina de Tráfico. Laredo 2002. Dirección General de Tráfico; p.78-116. Madrid, 2003.
Pérez y Pérez JM. Manifestaciones oftalmológicas secundarias a manifestaciones cardiovasculares. Actas del VII Curso de Medicina de Tráfico. Laredo 2003. Dirección General de Tráfico. Madrid.
Prevent Blindess America. «Vision problems in the U.S.» Schaumburg. Il.: Prevent Blindess America. 1994.

Sánchez Ramos, C. Marin Puell, C. Carrasco Pérez, M.J. Moraga Langa, A. Pérez y Pérez, J.M. Benítez del Castillo. Mesopic Contrast Sensivity and Glare Disability in Drivers. Volume 10. Progress in Automobile Lighting (PAL). 5Th Internacional Symposium. Darmstadt. Germany 2003.

Otros

Seguridad Vial y Medicina de Tráfico. Álvarez González, F.J. Masson 1996.

Manual del Conductor. DGT 1998.

Accidentes de Tráfico. Problemática e investigación. López-Muñiz Goñi, M. 3.ª edición. Edit: Colex. Madrid 2000.

Valoración de la presión intraocular y otros parámetros estándares visuales en la evaluación de conductores. Sociedad Española de Medicina de Tráfico. SEMT. Año 2000.

Manual sobre aspectos médicos relacionados con la capacidad de CONDUCCIÓN de VEHÍCULOS. Segunda edición. Dirección General de Tráfico. 2004.

www.esteve.com

ESTEVE
más cerca

OFTALMOLOGÍA

Excelente hidratación a la vista

mayor confort sin visión borrosa

hidratación prolongada para el ojo seco

Nuevo

Aquoral®

Ácido hialurónico al 0,4%

Única multidosis diaria no preservada.

- 20 unidades reutilizables.
- Compatible con lentes de contacto.
- La mejor relación coste/eficiencia.

AQUORAL® Gotas oftálmicas lubricantes con ácido hialurónico al 0,4%.20 unidades monodosis de 0,5 ml, en 4 sobres de 5 unidades **COMPOSICIÓN** Sal sódica de ácido hialurónico 0,4%, sodio fosfato monobásico monohidrato, sodio fosfato bibásico dodecahidrato, cloruro sódico y agua para preparaciones inyectables. **¿CÓMO SE PRESENTA?** Aquoral se presenta en forma de gotas oftálmicas. El contenido de la caja es de 20 monodosis de 0,5 ml. **¿QUÉ ES? *AQUORAL*** gotas oftálmicas es una solución al 0,4% de ácido hialurónico obtenido por síntesis biotecnológica. El ácido hialurónico al 0,4% origina una solución mucomimética, mucoadhesiva y viscoelástica, que mejora la estabilidad de la película lagrimal y mantiene lubricada, húmeda y protegida la superficie ocular. **INDICACIONES** Los factores ambientales como el ambiente seco, el aire acondicionado o la calefacción, el uso prolongado del ordenador, la cirugía ocular, las conjuntivitis, o el uso de lentes de contacto etc., pueden provocar sensación de sequedad, irritación, escozor y sensación de cuerpo extraño. ***Aquoral*** gotas oftálmicas es una solución lubricante, humectante y protectora de la superficie del ojo con alteraciones lacrimales, que proporciona un alivio rápido y duradero en caso de dichas alteraciones. **DOSIS, MODO DE EMPLEO y TIEMPO DE ADMINISTRACIÓN** 1 gota en el ojo 2-3 veces al día **PRECAUCIONES Y ADVERTENCIAS** El producto es únicamente para uso oftálmico externo.Tras la administración, en raras ocasiones, puede darse un enturbiamiento momentáneo de la visión que es debido a la alta densidad de la solución; por esta razón es aconsejable esperar a que el enturbiamiento desaparezca antes de realizar cualquier actividad que requiera claridad visual. Este efecto, sin embargo, desaparece en pocos segundos. No usar en caso de notar incompatibilidad con algún componente del preparado.No usar el producto pasada la fecha de caducidad indicada en el envase. **Fabricado por:** Farmigea S.p.A. – Via G.B. Oliva, 8 – 56121 PISA, Italia. **Distribuido por:** Laboratorios Dr. Esteve S.A. – Avda. Mare de Déu de Montserrat 221, 08041- Barcelona. AQUORAL es un producto sanitario. Fecha revisión: Julio 2006 .

www.esteve.com

Implantes en cirugía no perforante del glaucoma

MUÑOZ-NEGRETE FJ[1], REBOLLEDA G[2], CASAS-LLERA P[3], CABREJAS L[4]

INTRODUCCIÓN

Aunque la trabeculectomía continúa siendo la cirugía filtrante del glaucoma más popular, su tasa de complicaciones intra y postoperatorias ha llevado a la búsqueda de cirugías más seguras, como las técnicas de cirugía no perforante. El primer antecedente de la misma fue la sinusotomía de Krasnov, en la que el canal de Schlemm era destechado y la conjuntiva era suturada sobre el canal exteriorizado (1). A partir de ella surgieron diversas modalidades como la viscocanalostomía, en la que se favorece la salida de humor acuoso a través del canal de Schlemm. En la presente revisión vamos a referirnos únicamente a la esclerectomía profunda no perforante (EPNP), en la que la filtración se produce a través de una delicada membrana trabeculodescemética (MTD) (2).

TÉCNICA QUIRÚRGICA

La técnica habitual en la esclerectomía profunda no perforante consiste en la disección de un tapete escleral superficial de 1/3-1/2 de espesor y unas dimensiones de unos 5 x 5 mm (en función del tamaño del implante intraescleral utilizado) que se diseca avanzando 1-1,5 mm en córnea clara. Posteriormente se diseca un segundo tapete profundo de forma y tamaño variable y de 90% de espesor, de modo que podamos visualizar por transparencia la coroides subyacente. Hemos objetivado que cuanto mayor es el volumen y peso del tapete profundo resecado mejor es el resultado tensional (3). Si el plano de disección de este tapete es correcto, nos permitirá la entrada directa al canal de Schlemm, que es así destechado. Una vez dentro del canal, la membrana de Descemet se diseca fácilmente del estroma corneal suprayacente a medida que liberamos la tracción mediante cortes radiales, exponiéndose lo que denominamos membrana trabeculodescemética. Es conveniente obtener una membrana amplia, para lo que es útil realizar cortes radiales en los extremos laterales del tapete escleral profundo. Posteriormente, este tapete profundo es resecado. Para evitar que el tejido escleral remanente oculte parte de la membrana, es útil hacer un surco en la cara posterior del tapete profundo lo más próximo a la MTD antes de resecarlo con tijera de Vannas (2-5).

El siguiente paso es la realización de la trabeculectomía ab externo (resección o pelado del trabeculum yuxtacanalicular), que suele determinar un incremento súbito de la filtración de humor acuoso.

Dado que la tendencia natural es a la cicatrización del tapete escleral con el tejido subyacente, el uso de espaciadores o implantes puede permitir que este espacio permanezca patente más tiempo. Kozlov fue el primero en sugerir su utilización (6). Estudios de biomicroscopía ultrasónica (BMU) sugieren que el humor acuoso filtra a través de la MTD a un área bajo el tapete escleral superficial, que se denomina lago intraescleral, cuyo mantenimiento es fundamental

[1] Jefe Servicio de Oftalmología. Hospital Ramón y Cajal. Profesor Titular Universidad de Alcalá. Madrid.
[2] Doctora en Medicina. Responsable Unidad Glaucoma y Neuro-Oftalmología. Hospital Ramón y Cajal. Profesor Asociado Universidad de Alcalá. Madrid.
[3] Licenciada en Medicina. Residente de Oftalmología 2.º año. Hospital Ramón y Cajal. Madrid.
[4] Licenciada en Medicina. Residente de Oftalmología 3.er año. Hospital Ramón y Cajal. Madrid.

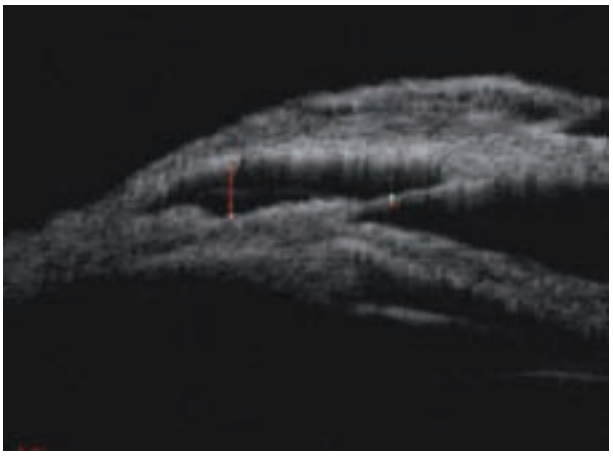

Fig. 1: Imagen de BMU. Lago intraescleral anecoico (altura determinada por la línea roja), membrana trabeculodescemética (grosor delimitado por la línea corta).

para reducir la presión ocular (PIO) (fig. 1). El uso de implantes puede permitir que este espacio permanezca patente más tiempo, manteniéndose así el efecto hipotensor de la cirugía filtrante y retardando la necesidad de realización de goniopunción en el postoperatorio (fig. 2) (7). En sentido opuesto, se ha sugerido que la reducción progresiva del lago intraescleral podría producir un aumento de PIO, aunque no se ha encontrado una buena correlación entre el volumen del espacio intraescleral, medido con BMU y el nivel de PIO) (2).

Sin embargo, también se ha observado la presencia de lago intraescleral hasta 2 años tras EPNP sin implante en un porcentaje elevado de casos (8). Por otro lado, una pequeña serie retrospectiva encontró que la cirugía combinada (EPNP y facoemulsificación) sin implante, en pacientes sin factores de riesgo de fracaso, producía una reducción estadísticamente significativa de la PIO (7,4 mm Hg) y de los fármacos antiglaucomatosos (de 1,93 a 0,13) al año de seguimiento. Sin embargo, la ausencia de grupo control impide conocer su eficacia relativa respecto al uso de antimetabolitos y/o implantes (9).

IMPLANTES EN CIRUGÍA NO PERFORANTE

Existen múltiples materiales tanto reabsorbibles como permanentes que se han postulado como posibles implantes para la cirugía no perforante. Dado el incremento de coste asociado, algunos autores han evaluado alternativas más económicas. Igualmente se ha sugerido el uso de antimetabolitos en sustitución o como complemento al uso de implantes (tabla 1). No existen estudios bien diseñados que nos permitan establecer con seguridad la

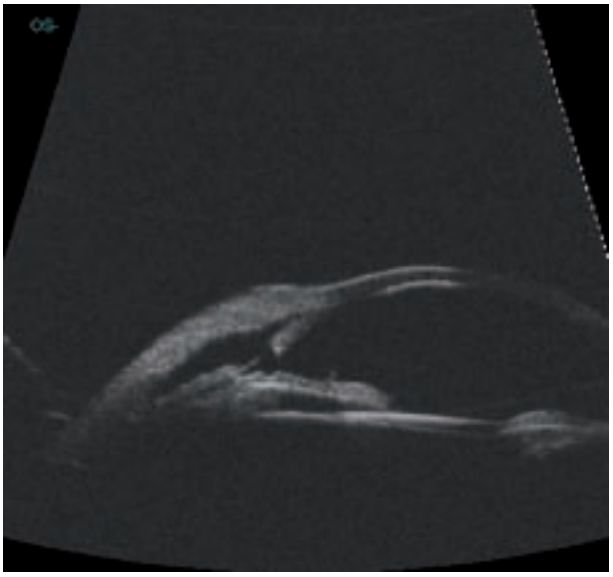

Fig. 2: Imagen de BMU. Rotura de la membrana trabeculodescemética secundaria a goniopunción.

Tabla 1. Implantes en cirugía no perforante del glaucoma

- Reabsorbibles
  - Colágeno porcino (Aquaflow®)
  - Acido hialurónico reticulado (SK-Gel®)
  - Alternativas:
    - Esclera
    - Membrana amniótica
    - Suturas:
      - Catgut
      - PDS
    - Visocelásticos:
      - Healon 5®
      - Healon GV®
- Permanentes
  - Acrílico hidrofílico (T-Flux®)
  - HEMA (Esnoper®)
  - Polimetilmetacrilato
  - Alternativas:
    - Fragmentos de lentes de contacto
- Antimetabolitos
  - MMC
  - 5-FU

superioridad de ninguno de los implantes comercializados.

Implantes reabsorbibles

Colágeno porcino (Aquaflow®)

Características generales

El primer implante utilizado con éxito en la EPNP fue diseñado por Kozlov en 1990. Se fabrica a partir de colágeno porcino (Aquaflow®, Staar Surgical AG), que es tratado en varias etapas para garantizar su neutralidad biológica y evitar la producción de reacciones inflamatorias. La esterilidad se consigue con irradiación gamma. Tiene forma de cilindro, que en estado deshidratado mide aproximadamente 0,5 x 4 mm (10). Una vez en contacto con el humor acuoso, se hidrata y aumenta de tamaño 2 veces respecto al estado seco, por lo que también ha recibido la denominación de «esponja de colágeno» (fig. 3).

Se coloca de forma que el extremo anterior apoye sobre la MTD. Se sutura con un punto de nylon 10-0 en el tejido epicoroideo que queda tras resecar el colgajo profundo, 1-2 mm posterior al canal de Schlemm, quedando el extremo posterior haciendo relieve bajo el tapete escleral superficial suprayacente y en ocasiones incluso sobresaliendo por detrás del mismo (fig. 1).

Fig. 3: Implante de colágeno porcino (Aquaflow®).

Por acción de las colagenasas y metaloproteinasas del humor acuoso, es digerido progresivamente, disolviéndose entre 6-9 meses tras la cirugía. Este tiempo es suficientemente prolongado para que hayan finalizado los mecanismos habituales de cicatrización, creándose un canal de salida poroso a través del espacio intraescleral y del espacio subconjuntival (10).

Mediante biomicroscopía ultrasónica se observa filtración subconjuntival, con una MTD delgada no perforada y un área hipoecoica supracoroidea posterior a la esclerectomía en el 27% de los casos. Se aprecia como el implante se disuelve lentamente en 6-9 meses dejando un túnel intraescleral (11).

Se está investigando modificar la forma de este implante. Así se ha diseñado su transformación en forma plana cuadrada 4 x 4 mm. En los modelos experimentales iniciales tiene una eficacia comparable al modelo cilíndrico. Presenta una serie de ventajas teóricas sobre la forma cilíndrica, como es el no precisar sutura y reducir el riesgo de perforación de la MTD por el extremo anterior del cilindro, que en algunos casos podría tensar la MTD, romperla y provocar una salida brusca de humor acuoso (10). Debido a su forma podría también ser utilizado para taponar roturas de la MTD. Como inconveniente potencial destaca su reabsorción más rápida (10,12).

Resultados

En todos los estudios practicados se observa que el uso de este implante determina una mayor reducción de PIO y del número de fármacos antiglaucomatosos tanto a corto como a medio y largo plazo. En la tabla 2 se resumen los resultados de los estudios más relevantes.

El estudio más prolongado (seguimiento de 8 años) con EPNP e implante de colágeno encuentra una tasa de éxito completo de 57% y de éxito parcial de 91%. Un 50% de pacientes presentaban una PIO final igual o menor de 15 mm Hg sin medicación. El número medio de fármacos antiglaucomatosos se redujo de 2,3 ± 0,7 a 0,5 ± 0,7. Para ello se precisó utilizar goniopunción con láser Nd:YAG en el 51% de los casos e inyecciones subconjuntivales de 5-FU en el 23% de los pacientes. No se observaron complicaciones significativas (13).

Ácido hialurónico reticulado (SK gel®)

Características generales

Sourdille et al desarrollaron un implante de ácido hialurónico reticulado biosintético que se moldea en forma de triángulo equilatero de 3,5 ó 4,5 mm de lado (SK gel®, Corneal Laboratoires, Paris, Francia) (10,14). Este implante se coloca bajo el tapete escleral sobre el lecho escleral profundo, sin necesidad de ser suturado (fig. 4) (10).

El ácido hialurónico es un glicosaminoglicano producido por la matriz extracelular. Al ser de origen natural, no inmunogénico se integra en los ciclos fisiológicos de eliminación. Debido a su estructura entrecruzada (*«cross-linking»*), el hialuronato sódico se degrada muy lentamente, por lo que la reacción inflamatoria inducida es mínima (15). En un estudio histológico realizado en conejos se observa que la cápsula fibrosa que induce es más fina que la que producen otros materiales no reabsorbibles. Aunque teóricamente es reabsorbible, hemos encontrado el implante íntegro envuelto en una cápsula fibrosa en reintervenciones realizadas hasta dos años tras la inserción del implante (15).

En BMU el implante de SK-gel es hipoecoico. Marchini et al en un estudio en 30 pacientes encuentran ampolla filtrante visible con BMU en el 60% de los casos y que la presencia simultánea de hipoecogenicidad supraciliar, hipoecogenicidad escleral y ampolla filtrante se correlacionaba estadísticamente con un mayor éxito quirúrgico (fig. 5) (16).

También hemos observado por gonioscopia, la aparición de vasos en el lecho intraescleral, cuya formación no es específica de este implante. La presencia de estos vasos no parece modificar el resultado tensional (17), aunque sí pueden determinar la aparición de microhifemas recurrentes (18).

Resultados

El implante de ácido hialurónico reticulado ha demostrado ser eficaz tanto en cirugía no perforante aislada como combinada con facoemulsificación (4,5). Así, Schwenn et al estudia 22 ojos de 22 pacientes a los que aleatoriamente se les realiza EPNP con implante de SK-gel o trabeculectomía, utilizando en ambos procedimientos MMC. Obtienen una reducción de 11,5 mm Hg (47%) un año después de EPNP asociada a implante de SK-gel® y mitomicina C frente a una reducción de 11 mm Hg (57%) en ojos sometidos a trabeculectomía con aplicación de MMC (19).

Su uso en cirugía combinada de glaucoma y catarata es eficaz, aunque no existen estudios comparativos sin implante (5).

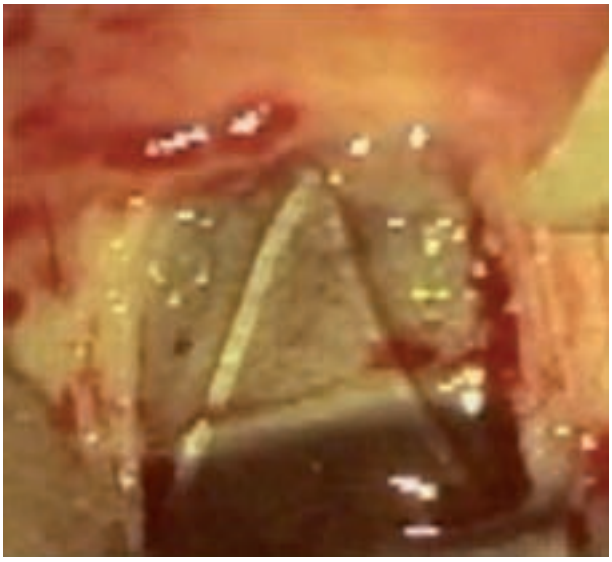

Fig. 4: Implante de ácido hialurónico reticulado (SK-gel®).

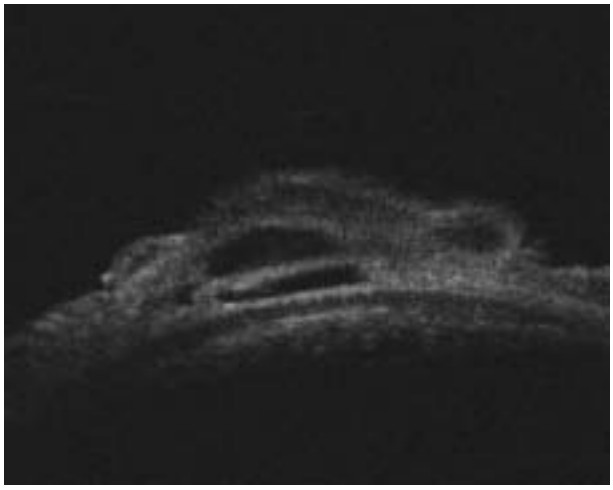

Fig. 5: Imagen BMU (proyección transversal). EPNP con implante SK-gel® 1 mes tras la cirugía. Hipoecogeneidad escleral, supraciliar y con ampolla de filtración. Excelente control tensional.

Las complicaciones con el uso de este implante son escasas. Se ha referido migración del implante en cámara anterior en casos con rotura amplia de la MTD. La exposición parcial del mismo en los bordes del tapete escleral superficial es bien tolerada (fig. 6). También se ha descrito una caso de exposición externa a través de una dehiscencia conjuntival que fue repuesto con hemosteta y no planteo problemas tras el sellado progresivo de la conjuntiva en el limbo sin necesidad de sutura (20).

Esclera autóloga

Se ha sugerido el uso como implante del tapete escleral profundo extirpado durante la EPNP, que es recortado hasta alcanzar unas dimensiones de 4 x 1 mm. Este implante se sutura bajo el tapete superficial con nylon monofilamento 10/0, dejando que el extremo superior del mismo sobresalga del borde posterior horizontal del tapete superficial.

Resultados y complicaciones

Aunque la idea es ingeniosa y económica, este injerto de esclera autóloga induce una fibrosis precoz, como se demuestra por la elevada tasa de goniopunción (45-50%) (21,22). Devlo precisa realizar más goniopunciones en EPNP con implante de esclera autóloga (50%) que sin implante (30%) (22). Además la goniopunción es necesaria más precozmente, hacia el tercer mes de la cirugía (media 14 semanas), en comparación con el implante de colágeno (media 12 meses) (21). En cuanto a los resultados tensionales, son equiparables a la EPNP sin implante (dejando en ambos casos viscoelástico de alta densidad bajo el tapete escleral al final de la cirugía) (22).

Como conclusión, podríamos decir que el implante de esclera autóloga puede favorecer la fibrosis precoz y no ofrece ninguna ventaja respecto a no usar implante.

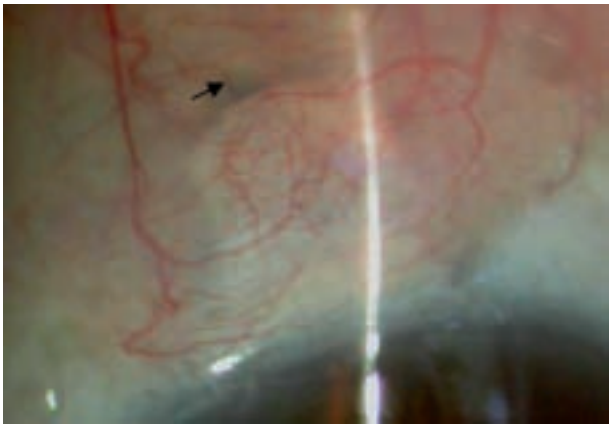

Fig. 6: Exposición parcial de implante de SK-gel® en los bordes laterales del implante sin reacción inflamatoria asociada.

Membrana amniótica

Ye et al realizan EPNP con implante de membrana amniótica (6 mm x 9 mm) bajo el tapete escleral superficial. Dado que lo combinan con el uso simultáneo de mitomicina C (0,04%), no es posible conocer el papel de la membrana amniótica de forma aislada. En un pequeño estudio no comparativo de 23 ojos de 14 pacientes encuentran una tasa de éxito completa del 100% el primer mes tras la cirugía, que se va reduciendo progresivamente en el tiempo hasta llegar a un 66,7% al año. No encontraron complicaciones significativas (23).

Catgut crómico

Se ha sugerido el uso como implante de un trozo de 2 mm de catgut crómico suturado al lecho escleral profundo. En estado seco tiene unas medidas de 0,5 mm x 0,5 mm x 3 mm. Una vez hidratado se expande. Al estar cromado, su absorción se enlentece (24,25).

Sus ventajas potenciales residen en su bajo coste y en poder ser utilizado en pacientes con objeciones religiosas al uso de productos de origen porcino, como el implante de colágeno porcino.

Resultados y complicaciones

Wevill refiere buen control tensional, sin embargo la metodología del estudio presenta problemas importantes. En primer lugar, el estudio no es comparativo y utiliza 23 ojos de 16

pacientes. Por otro lado, refieren una elevada tasa de perforación de la MTD (30%). Los mismos autores reconocen su inexperiencia en cirugía no perforante y su carencia de instrumental quirúrgico específico. Esto hace que los resultados sólo pudieran extrapolarse a cirujanos en el inicio de la curva de aprendizaje (24).

En un estudio comparativo retrospectivo, aunque con muestra muy pequeña, Shin et al encuentran mejores resultados con implante de colágeno que con el uso de catgut crómico, lo que atribuyen a las diferentes propiedades bioquímicas y la mayor severidad de la reacción inflamatoria inducida por el catgut crómico (25), que puede ser visualizado bajo la conjuntiva hasta 12 meses tras la cirugía.

Esta intensa reacción inflamatoria determina un espacio intraescleral irregular con marcada fibrosis y formación de granulomas (26). Ello obliga al uso prolongado de esteroides tópicos (5,4 meses de media) (24), lo que supone un serio inconveniente y contrarresta una de las ventajas potenciales de la cirugía no perforante, como es la escasa inflamación inducida que permite un postoperatorio más ágil y rápido.

Además de la intensa reacción inflamatoria inducida, han sido descritas otras complicaciones con el uso de este implante, como hifema (10%), dislocación del implante en un caso y oclusión de vena central de la retina en otro caso (24).

Sutura PDS

El PDS o polímero de dioxanona es una sutura monofilamento sintética reabsorbible en aproximadamente 180 días que puede encontrarse corrientemente en cualquier quirófano. Al ser sintética, provoca una mínima reacción inflamatoria tisular, a diferencia de otras suturas naturales como el catgut, tal como se acaba de referir. Folch-Ramos y Castanera han sugerido el uso de varios fragmentos de PDS 3/0 en el espacio intraescleral asociado al uso de MMC (0,02 mg/ml durante 2 minutos). En una muestra de 8 pacientes, y tras un seguimiento entre 9-16 meses, obtienen una reducción porcentual de PIO de 36,5% y una disminución significativa del uso de fármacos antiglaucomatosos (preoperatorio: 2,5; postoperatorio final: 0,12). Los autores no han observado que las reacciones inflamatorias postoperatorias sean más intensas que en la EPNP convencional.

En un caso se produjo extrusión de uno de los fragmentos al espacio subconjuntival, que tuvo que ser extraido. En BMU el PDS es hiperecogénico y produce una sombra acústica posterior, lo que puede facilitar su identificación.

Los autores propugnan su uso en base también a su bajo coste, dado que la sutura mide 45 cm de largo, lo que permitiría recortarla y usarla en numerosos pacientes (27).

Dado que lo utilizan en combinación con MMC no podemos conocer en qué medida la eficacia hipotensora depende del implante y/o del antimetabolito. Se precisarían mayores muestras con estudios comparativos antes de recomendar su utilización.

Implantes no reabsorbibles

T Flux

Características generales

El implante T Flux® (IOLtech Laboratoires, La Rochelle, Francia) es de material acrílico muy hidrofílico (Poly-Megma). Sus dimensiones son 4 mm de longitud de los brazos anteriores, altura del tronco 3,4 mm, espesor 0,15-0,35 mm. Presenta 2 orificios, uno en el cuerpo del implante para fijarlo a esclera con una sutura y otro anterior, a través del cual puede realizarse la goniopunción

Como mecanismo de acción se postula que crea un espacio interescleral permanente y estimula la formación de nuevas venas acuosas. Tensa la MTD por su gran superficie de contacto, facilitando la goniopunción con láser Nd:YAG, previniendo las hernias de iris (28). Sin embargo, dado que parte del implante yace sobre la MTD, algunos autores sugieren que podría bloquear el paso de humor acuoso a través de la MTD, lo que podría justificar la elevada tasa de goniopunción que se precisa cuando se utiliza este implante (63,6% versus 34% en pacientes en los que se usa healon GV) (28). Parece que cuando la goniopunción se practica sobre el implante es menos efectiva que si se realiza anterior o posterior al mismo.

A diferencia de los implantes reabsorbibles este implante es hiperecogénico en BMU (29).

Existe una técnica de inserción sin sutura ideada por G Muñoz, que realiza un surco detrás del espolón escleral que llega a espacio supracoroideo. La cabeza del implante la sitúa en el espacio supracoroideo a través de este surco. Teóricamente podría favorecer el mecanismo de filtración supracoroideo.

Resultados

No existen estudios bien diseñados. Ates estudia de forma prospectiva 25 ojos de 25 pacientes a los que se le practica EPNP con implante de T-Flux®. Partiendo de una PIO media de 26,26 mm Hg, la PIO final fue de 17,6 mm Hg. Un año tras la cirugía la tasa de éxito completo fue de 56% y de éxito relativo 82,6% (tabla 2). No observaron complicaciones significativas. No hubo diferencias respecto a eficacia ni complicaciones respecto a un grupo similar de pacientes a los que se les intervino de viscocanalostomía (30). Ravinet et al obtuvieron un descenso tensional de 53% en el grupo con implante de T-Flux frente al 48% en los que se utilizó Healon GV, siendo la tasa de goniopunción de 66,6% en el primer grupo y de 36,4% en el segundo, lo que puede explicar parte de las diferencias. Encuentra áreas hipoecoicas en el 59% de los ojos a los 2 años, que no se correlacionan con el resultado tensional (28). Dahan en un estudio no randomizado encuentra que la reducción a medio plazo es similar respecto a no utilizar implante, pero que a largo plazo (30 meses) los pacientes con implante de T-Flux presentan PIO más bajas (31).

Wiermann et al realizó un estudio retrospectivo de 72 pacientes comparando T-flux con SK-Gel con un seguimiento a 12 meses. Concluyen que, tanto en EPNP aislada como en facoesclerectomía, ambos implantes son igual de efectivos obteniendo una reducción media de PIO de 18,4 a 13,1 mm Hg con una reducción de necesidad de medicación de 2,3 a 0,2 fármacos (32).

Implante de HEMA

Julio de la Cámara ha diseñado un implante pentagonal compuesto de un co-polímero de peso molecular ultra alto de 2-Hidroxietilmetacrilato (HEMA) (Esnoper®, AJL Ophthalmics, Alava, España). Al ser un polímero no iónico, muestra escasa tendencia a presentar depósitos de proteínas. Tiene forma pentagonal y presenta un orificio central para ser suturado al lecho escleral dejando el lado más ancho dirigido hacia la MTD sin ocluirla (fig. 7). En BMU se muestra hiperecogénico (fig. 8), a diferencia de los implantes reabsorbibles. Los resultados iniciales parecen prometedores, aunque en el momento presente no disponemos de estudios comparativos (33).

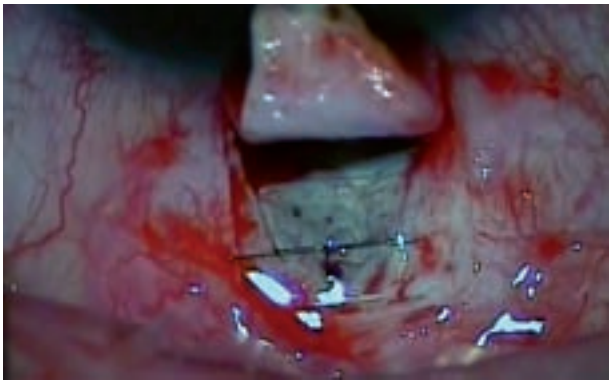

Fig. 7: Implante de HEMA (Esnoper®) suturado a esclera.

Tabla 2. Resultados con implante de colágeno y T-Flux

Autor	Éxito total (%)		Éxito parcial (%)		PIO final (mm Hg)		Fármacos final		Reducción PIO (%)		Seguimiento (años)
	IC	No	IC	no	IC	No	IC	No	IC	no	4
Shaarawy (13)	69,2	38,5	100	69	10,4	16					
Shaarawy (7)	63,4	34,6	94	78,8	12,7	14	0,4	1	50	40	4
Shaarawy (14)	57		91				0,5				8
	T-F	No	T-F	no	T-F	No	T-F	No	T-F	no	
Ates (31)	56		82,6		17,6						

IC: implante de colágeno; T-F: implante T-Flux.

Fig. 8: Imagen BMU. Implante Esnoper® hiperreflectivo en el lago intraescleral.

Polimetilmetacrilato

Características generales

Recientemente se ha descrito un implante de polimetilmetracrilato (PMMA) en forma de aspa (HOMDEC, SA, Belmont, Suiza) (34) no comercializado en el momento presente. El dispositivo mide 4 x 4 mm y tiene una longitud total de los brazos de 5,4 mm y un espesor de 0,5 mm. Este diseño supuestamente permitiría una máxima patencia del espacio intraescleral impidiendo la obliteración del mismo por la fibrosis del proceso natural de cicatrización. Al mismo tiempo el espacio que queda entre las áreas libres de los brazos actuaría como reservorio de humor acuoso.

Resultados y complicaciones

En un estudio comparativo randomizado comparándolo con el implante de colágeno no observaron diferencias entre ambos implantes en cuanto a tasa de éxito o complicaciones ni en la tasa de goniopunción y/o inyección postoperatoria de MMC. Partiendo de una PIO preoperatoria similar obtuvieron un descenso absoluto al año de seguimiento de 6,6 mm Hg en el grupo del implante de PMMA y de 6,4 mm Hg en el grupo del implante de colágeno. En este estudio piloto, los autores no han encontrado casos con erosión escleral o conjuntival tardía, aunque advierten que dada la consistencia rígida del implante no descartan que se puedan producir a largo plazo.

Los autores refieren que su coste va ser considerablemente inferior a los implantes habitualmente utilizados lo que podría suponer una gran ventaja para la extensión de la cirugía no perforante (34).

Otros

Fragmentos de lentes de contacto

En un intento por abaratar los costes del implante, Kaluzny et al han realizado un estudio experimental en conejos implantando fragmentos de lentes de contacto de hidrogel metacrílico y de silicona, que son recortadas en varios fragmentos de forma triangular para adquirir una forma similar al implante de SK-gel®. En este modelo experimental se comparó la reacción inducida por estos implantes respecto al SK-gel®. Ambos implantes indujeron una reacción inflamatoria mayor que el SK-gel®. Se produjo una cápsula fibrosa alrededor de los 3 implantes, siendo más gruesa la producida por el implante de silicona, mientras que la cápsula producida por el implante de hidrogel y de SK-gel® fue delgada y muy similar a los 30 días, pero a los 360 días, la cápsula del SK-gel® continuaba siendo la más delgada y la de hidrogel tenía un grosor intermedio. Las paredes de la cápsula fueron más gruesas en el lado conjuntival del implante (15).

Antimetabolitos

Dada su capacidad de inhibir la cicatrización, se ha propugnado el uso de antimetabolitos como 5-FU y MMC para mantener el lago intraescleral y favorecer la filtración subconjuntival en EPNP, bien como sustituto de los implantes y también en combinación con ellos.

Mitomicina C

No existe consenso respecto al modo de uso. Los autores utilizan una esponjeta empapada en MMC a concentración de MMC de 0,2 mg/ml 1-2 minutos bajo el tapete escleral superficial, antes

de disecar el tapete profundo y 2-3 esponjetas subconjuntivales, siguiendo las precauciones habitualmente recomendadas con el uso de este antimetabolito de evitar el contacto con el borde de la conjuntiva y realizar un lavado profuso del mismo al retirar las esponjetas. Con esta técnica no hemos observado hipotonías persistentes ni fugas tardías en la ampolla de filtración.

La MMC puede utilizarse en sustitución del implante o en combinación con el mismo.

Uso sustitutivo de implante

Respecto a su uso sin implante, en un estudio prospectivo randomizado de 90 ojos de 90 pacientes, Kozobolis et al compararon la eficacia de la EPNP suplementada con MMC (0,2 mg/ml 2,5 minutos antes de la disección del tapete escleral superficial) y sin ella. No utilizaron implante, aunque dejaban viscoelástico (healon GV®) bajo el tapete escleral superficial. Después de 3 años de seguimiento, se produjo un mayor descenso de PIO en el grupo en el que se utilizó MMC (11,7 mm Hg versus 7,1 mm Hg en valor absoluto y 42,3% versus 27,6% en valor porcentual) sin observarse diferencias en la tasa de complicaciones (35).

Por otro lado, Cilino et al realizaron un estudio prospectivo randomizado comparando trabeculectomía y EPNP utilizando en ambos casos MMC a bajas dosis, no observando diferencias significativas respecto a la tasa de éxito final. Sin embargo, los pacientes sometidos a trabeculectomía presentaron una mayor tasa de atalamia e hipotonía (36).

La MMC ha sido propugnada en glaucomas con factores de riesgo de fracaso. Así, Anand indica el uso de MMC (0,2 mg/ml 2 minutos en el espacio subtenoniano) en EPNP sin implante en presencia de factores de riesgo de cicatrización subconjuntival o en casos que se precise una PIO objetivo más baja. La PIO postoperatoria en pacientes con indicación de uso de MMC fue más baja que en aquellos en los que no se indicó (la probabilidad de obtener al año de seguimiento una PIO postoperatoria menor o igual de 18 mm Hg fue 67% en el grupo sin MMC y 86% en el grupo con MMC; y la probabilidad de obtener una PIO menor o igual de 14 mm Hg fue 35% y 74% respectivamente). Además, el grupo sin antimetabolitos precisó más goniopunciones (81% versus 45% de los casos en los que se utilizó MMC). Como contrapartida, el grupo con MMC tuvo más frecuentemente ampollas avasculares con filtración transconjuntival (37). Los mismos autores obtuvieron resultados similares en cirugía combinada de EPNP y facoemulsificación asociada a MMC (38).

Estos datos no fueron confirmados en otro estudio prospectivo realizado en población de raza negra en Nigeria, por lo que Mielke et al concluyen que la EPNP con MMC (0,25 mg/ml 2 min al final de la cirugía, 3-4 esponjas suconjuntivales posteriores al tapete) no sería útil en este grupo de población donde la goniopunción postoperatoria no está disponible (39).

Uso combinado de MMC e implantes

La MMC también puede utilizarse en adición a alguno de los implantes disponibles. Así Neudofer et al en un pequeño estudio comparativo randomizado incluyendo 13 ojos sometidos a EPNP con implante de colágeno sin MMC y 13 ojos con MMC (0,3 mmg/ml 3 minutos subconjuntival sobre esclera marcada) encuentran un mayor porcentaje de reducción de PIO final (48% versus 35%) en el grupo en el que se utilizó la MMC, lo que sugiere un efecto adicional de la misma. Sin embargo, se trataba de grupos no homogéneos, con mayor PIO preoperatoria en el grupo en el que se utilizó el antimetabolito, lo que podría haber favorecido la obtención de este mayor porcentaje de reducción (40).

En el mismo sentido, la EPNP asociada a uso combinado de implante de SK-gel® y MMC ha mostrado resultados satisfactorios en una pequeña muestra de pacientes con glaucoma inflamatorio (41) y en reintervenciones de pacientes con trabeculectomía previa fracasada (42).

Podemos concluir de lo anterior que la aplicación intraoperatoria de MMC, tanto de forma aislada, como asociada a implantes, puede incrementar la tasa de éxito de la EPNP aislada y combinada con facoemulsificación, sin incrementar la tasa de complicaciones. Resulta especialmente útil en pacientes con factores de riesgo de fracaso y reintervenciones. Por otro lado, produce con más frecuencia ampollas avasculares, que requieren un seguimiento más meticuloso.

5-Fluoruracilo

Detry-Morel et al realizaron un estudio comparativo de pacientes a los que se les realizaba EPNP con implante de SK-gel, con implante y aplicación tópica intraoperatoria de 5-FU y sólo con 5-FU. Observaron que el grupo con mejor resultado fue el que utilizaron únicamente implante, por lo que el 5-FU no fue de utilidad (43). Otros autores han encontrado evoluciones marginalmente mejores al añadir 5-FU al implante de colágeno en la EPNP (2).

Conclusiones

Uno de los mecanismos de acción de la cirugía filtrante es mantener un lago intraescleral patente que sirva de reservorio de humor acuoso. Este espacio se mantiene de forma más prolongada si se usan implantes y/o antimetabolitos. No existen estudios comparativos bien diseñados que nos indiquen qué implante es más útil. Dado que los implantes suponen un mayor coste se están buscando alternativas más económicas, aunque ninguna de ellas ha mostrado ventajas significativas sobre los implantes comercializados.

El uso de mitomicina C podría ser una alternativa cuando no se dispone de implante, pero debería ser utilizado por cirujanos que hayan finalizado su curva de aprendizaje en la técnica quirúrgica para evitar las complicaciones que el uso de los mismos podrían determinar en una cirugía no perforante reconvertida. La utilización combinada de antimetabolitos y algunos implantes podría proporcionar un efecto hipotensor ocular añadido.

BIBLIOGRAFÍA

1. Krasnov MM. Externalization of Schlemm´s canal (sinusotomy) in glaucoma. Br J Ophthalmol 1968; 52: 157-161.
2. Sarodia U, Shaarawy T, Barton K. Nonpenatrating glaucoma surgery: a critical evaluation. Curr Opin Ophthalmol 2007; 18: 152-158.
3. Torres-Suarez E, Rebolleda G, Muñoz Negrete FJ, et al. Influence of deep scleral flap size on intraocular pressure after deep sclerectomy. Eur J Ophthalmol 2007; 17: 350-356.
4. Corcostegui J, Rebolleda G, Muñoz-Negrete FJ. Refractive changes after phacoemulsification combined with deep sclerectomy assisted by corneal topography. J Cataract Refract Surg 2004; 30: 2391-2396.
5. Muñoz Negrete FJ, Rebolleda G, Noval S. [Nonpenetrating deep sclerectomy combined with phacoemulsification. Results and complications]. Arch Soc Esp Oftalmol 2003; 78: 499-506.
6. Kozlov VI, Bagrov SN, Ford VJ. Nonpenetrating deep sclerectomy with collagen. Ophthalmic Surg 1984; 15: 734-740.
7. Shaarawy T, Nguyen C, Schnyder C, Mermoud A. Comparative study between deep sclerectomy with and without collagen implant: long term follow up. Br J Ophthalmol 2004; 88: 95-98.
8. Khairy HA, Atta HR, Green FD, et al. Ultrasound biomicroscopy in deep sclerectomy. Eye 2005; 19: 555-560.
9. Moreno-Lopez M, Perez-Alvarez MJ. [Short- and medium-term intraocular pressure lowering effects of combined phacoemulsification and non-penetrating deep sclerectomy without scleral implant or antifibrotics]. Arch Soc Esp Oftalmol 2006; 81: 93-100.
10. Roy S, Mermoud A. [Adjuvants to nonpenetrating surgery:drains and implants]. J Fr Ophtalmol 2007; 29: 1175-1179.
11. Chiou AG, Mermoud A, Underdahl JP, Schnyder CC. An ultrasound biomicroscopic study of eyes after deep sclerectomy with collagen implant. Ophthalmology 1998; 105: 746-750.
12. Nguyen C, Boldea RC, Roy S, et al. Outflow mechanisms after deep sclerectomy with two different designs of collagen implant in an animal model. Graefes Arch Clin Exp Ophthalmol 2006.
13. Shaarawy T, Mansouri K, Schnyder C, et al. Long-term results of deep sclerectomy with collagen implant. J Cataract Refract Surg 2004; 30: 1225-1231.
14. Sourdille P, Santiago PY, Villain F, et al. Reticulated Hyaluronic acid implant in nonperforating trabecular surgery. J Cataract Refract Surg 1999; 25: 332-339.
15. Kaluzny JJ, Jozwicki W, Wisniewska H. Histological biocompatibility of new, non-absorbable glaucoma deep sclerectomy implant. J Biomed Mater Res B Appl Biomater 2007; 81: 403-409.
16. Marchini G, Marraffa M, Brunelli C, et al. Ultrasound biomicroscopy and intraocular-pressure-lowering mechanisms of deep sclerectomy with reticulated hyaluronic acid implant. J Cataract Refract Surg 2001; 27: 507-517.
17. Moreno-Montañes J, Rebolleda G, Muñoz Negrete FJ. Prognostic value of gonioscopy after deep sclerectomy. Eur J Ophthalmol 2007; 17: 702-708.
18. Moreno-Montañes J, Rodriguez-Conde R. Bleeding during gonioscopy after deep sclerectomy. J Glaucoma 2003; 12: 427-429.
19. Schwenn O, Springer C, Troost A, et al. [Deep sclerectomy using a hyaluronate implant versus trabeculectomy. A comparison of two glaucoma operations using mitomycin C]. Ophthalmologe 2004; 101: 696-704.

20. Luke C, Dietlein TS, Roters S, et al. [Implant exposure after viscocanalostomy with reticulated hyaluronic acid (SK-GEL(R)]. Ophthalmologe 2004; 101: 1220-1223.
21. Mousa AS. Preliminary evaluation of nonpenetrating deep sclerectomy with autologous scleral implant in open-angle glaucoma. Eye 2007; 21: 1234-1238.
22. Devloo S, Deghislage C, Van ML, et al. Non-penetrating deep sclerectomy without or with autologous scleral implant in open-angle glaucoma: medium-term results. Graefes Arch Clin Exp Ophthalmol 2005; 243: 1206-1212.
23. Ye W, Sun J, Zhong Y. [Implication of non-perforating deep sclerectomy with amniotic membrane implantation for primary open-angle glaucoma]. Yan Ke Xue Bao 2002; 18: 76-79.
24. Wevill MT, Meyer D, Van AE. A pilot study of deep sclerectomy with implantation of chromic suture material as a collagen implant: medium-term results. Eye 2005; 19: 549-554.
25. Shin IH, Nah YS, Hong YJ, Kim CY. Comparison of surgical outcomes between small collagen and chromic catgut implants in deep sclerectomy. Korean J Ophthalmol 2002; 16: 75-81.
26. Erkilic K, Ozkiris A, Everekliogiu C, et al. Deep sclerectomy with various implants: an experimental and histopathologic study in a rabbit model. Ophthalmologica 2004; 218: 264-269.
27. Folch Ramos J, Castanera de Molina F. EPNP con implante de PDS. Annals d´Oftalmología 2006; 14: 30-34.
28. Ravinet E, Bovey E, Mermoud A. T-Flux implant versus Healon GV in deep sclerectomy. J Glaucoma 2004; 13: 46-50.
29. Hamard P, Tuil E. [Nonpenetrating deep sclerectomy (NPDS) in ultrasound biomicroscopy (UBM)]. J Fr Ophtalmol 2003; 26: 104-105.
30. Ates H, Uretmen O, Andac K, Azarsiz SS. Deep sclerectomy with a nonabsorbable implant (T-Flux): preliminary results. Can J Ophthalmol 2003; 38: 482-488.
31. Dahan E, Ravinet E, Ben-Simon JG, Mermoud A. Comparison of the efficacy and longevity of nonpenetrating glaucoma surgery with and without a new, nonabsorbable hydrophilic implant. Ophthalmic Surg Lasers Imaging 2003; 34: 457-463.
32. Wiermann A, Zeitz O, Jochim E, et al. [A comparison between absorbable and non-resorbable scleral implants in deep sclerectomy (T-Flux and SK-Gel)]. Ophthalmologe 2007; 104: 409-414.
33. Contreras I, Noval S, Munoz-Negrete FJ, et al. [Ultrasound biomicroscopy in deep sclerectomy with a new acrylic implant]. Arch Soc Esp Oftalmol 2006; 81: 445-450.
34. Mansouri K, Shaarawy T, Wedrich A, Mermoud A. Comparing polymethylmethacrylate implant with collagen implant in deep sclerectomy: a randomized controlled trial. J Glaucoma 2006; 15: 264-270.
35. Kozobolis VP, Christodoulakis EV, Tzanakis N, et al. Primary deep sclerectomy versus primary deep sclerectomy with the use of mitomycin C in primary open-angle glaucoma. J Glaucoma 2002; 11: 287-293.
36. Cillino S, Di PF, Casuccio A, Lodato G. Deep sclerectomy versus punch trabeculectomy: effect of low-dosage mitomycin C. Ophthalmologica 2005; 219: 281-286.
37. Anand N, Atherley C. Deep sclerectomy augmented with mitomycin C. Eye 2005; 19: 442-450.
38. Anand S, Anand N. Combined phacoemulsification and deep sclerectomy (PDS) with intraoperative mitomycin C (MMC) augmentation. Eye 2007; Apr 20; [Epub ahead of print].
39. Mielke C, Dawda VK, Anand N. Deep sclerectomy and low dose mitomycin C: a randomised prospective trial in west Africa. Br J Ophthalmol 2006; 90: 310-313.
40. Neudorfer M, Sadetzki S, Anisimova S, Geyer O. Nonpenetrating deep sclerectomy with the use of adjunctive mitomycin C. Ophthalmic Surg Lasers Imaging 2004; 35: 6-12.
41. Arruabarrena C, Muñoz-Negrete FJ, Marquez C, Rebolleda G. [Results of nonpenetrating deep sclerectomy in inflammatory glaucoma: one year follow up]. Arch Soc Esp Oftalmol 2007; 82: 483-487.
42. Rebolleda G, Muñoz-Negrete FJ. Deep sclerectomy with mitomycin C in failed trabeculectomy. Eye 2007; 21: 23-28.
43. Detry-Morel M, De Temmerman S. [Assessment of nonpenetrating deep sclerectomy with reticulated hyaluronic acid implant SKGEL and/or preoperative application of 5-luorouracil: results of 2 and a half years]. Bull Soc Belge Ophtalmol 2003; 287: 53-62.

Exoftalmos como manifestación inicial del meningioma del seno cavernoso

AVENDAÑO CANTOS EM[1], BELMONTE MARTÍNEZ J[2], CORTÉS VELA JJ[3]

RESUMEN

Introducción: El meningioma es el tumor intracraneal benigno más frecuente. Se trata del tumor que más afecta al seno cavernoso y sus síntomas de presentación están relacionados con las importantes estructuras neurovasculares que contiene.

Caso clínico: Se presenta el caso de un paciente varón de 33 años de edad que consultó por exoftalmos leve de inicio brusco en OI, de 20 días de evolución. En la exploración física se observo además una paresia del III par izquierdo con leve ptosis. En la TAC craneal se visualizó una lesión ocupante de espacio a nivel del seno cavernoso izquierdo.

Discusión: Los déficits oculomotores suponen en la mayoría de los casos los síntomas iniciales más frecuentes de afectación del seno cavernoso. Cuando el drenaje venoso se ve comprometido pueden aparecer signos orbitarios como exoftalmos y congestión orbitaria. Los tumores del seno cavernoso pese a su rareza deben ser tenidos en cuenta a la hora de realizar el diagnóstico diferencial de pacientes que presentan un discreto exoftalmos de aparición brusca.

Palabras clave: Meningioma, seno cavernoso, exoftalmos, paresia oculomotora, radiocirugía estereotáxica.

INTRODUCCIÓN

El meningioma es el tumor intracraneal benigno más frecuente. Se trata de la neoplasia que con más frecuencia afecta al seno cavernoso. Sus síntomas de presentación están relacionados con las estructuras neurovasculares que contiene: el nervio motor ocular común (III PC), el nervio troclear (IV PC), las divisiones oftálmica y maxilar del nervio trigémino (V1 y V2 PC), el nervio motor ocular externo (VI PC) y la arteria carótida interna. Más raramente se manifiesta con signos orbitarios (1,2).

Presentamos el caso de un varón joven con un meningioma del seno cavernoso cuya primera manifestación fue un exoftalmos poco evidente.

CASO CLÍNICO

Varón de 33 años que acudió a consulta refiriendo una ligera protrusión del globo ocular izquierdo, de aparición brusca, desde hacía 20 días. Actualmente refería además dolor ocular opresivo y diplopía en determinadas posiciones de mirada. No presentaba antecedentes de inte-

Hospital General universitario de Alicante. Alicante. España.
[1] Licenciada en Medicina. Médico Residente de Oftalmología.
[2] Doctor en Medicina. Jefe de Servicio de Oftalmología. Profesor titular Oftalmología UMH de Elche.
[3] Licenciado en Medicina. Médico Residente de Radiodiagnóstico.

rés salvo, según el paciente, un traumatismo oculoorbitario izquierdo año y medio antes que precisó sutura en párpado superior y canto externo.

Exploración

La agudeza visual era normal en ambos ojos (V=1). Los reflejos fotomotores fueron normales en OD, pero en OI presentaba una pupila ligeramente midriática e hiporreactiva.

En OD el polo anterior y anejos no mostraban alteraciones. En OI se observaba un exoftalmos leve, no pulsátil, con ligera ptosis y eritema palpebral superior; y una retracción del párpado inferior de aproximadamente 3 mm, sin aparente hiperemia conjuntival ni quemosis. El resto del polo anterior era normal. No se palpaba ni se auscultaba soplo orbitario (fig. 1).

La PIO y el fondo de ojo fueron normales en ambos ojos.

Al explorar la motilidad ocular extrínseca se halló en OI una ligera paresia del III par con limitación a la aducción, supradextroducción y supralevoducción (fig. 2).

Realizamos un campo visual que resultó estar dentro de la normalidad.

Se solicitó Tomografía Computarizada (TC) craneal con contraste, en la que se informó de un leve exoftalmos de globo ocular izquierdo, sin aumento de vena oftálmica ni de los músculos extraoculares, y una lesión ocupante de espacio a nivel del seno cavernoso izquierdo que captaba contraste y se acompañaba de erosión de la apófisis clinoides posterior homolateral, que sugería un meningioma o un aneurisma carotídeo. La existencia de una asimetría de captación en ala mayor del esfenoides izquierdo que podría estar en relación con captación meníngea, constituía un dato a favor del diagnóstico de meningioma (figs. 3 y 4).

Fig. 1: Exoftalmos leve, ligera ptosis y pupila de tamaño discretamente mayor en OI.

Fig. 2: Limitación a la aducción en OI.

Nos recomiendan valoración con resonancia magnética.

Se realizó interconsulta con Neurocirugía, que continuó la valoración del paciente realizando exploración neurológica adicional en la que además de paresia del III par izquierdo, se objetivó una hipoestesia parcheada en ramas V1-V2 izquierdas.

La resonancia magnética (RM) con gadolinio IV mostró una silla turca aumentada de tamaño por la presencia de una lesión sólida, bien definida, de 1,5 cm de diámetro que desde la parte izquierda de la hipófisis se desplazaba hacia el seno cavernoso. La lesión captaba contraste fuertemente mostrando una señal uniformemente hiperintensa en la fase tardía. El techo de la silla estaba ligeramente desplazado existiendo una mínima desviación del quiasma óptico. El diagnostico radiológico concluía que se trataba de un probable macroadenoma hipofisario izquierdo con progresión hacia el seno cavernoso (fig. 5).

Ante la discrepancia diagnóstica entre la TC y la RM, se realizó una angiografía cerebral. En la exploración se apreció una lesión a nivel del seno cavernoso izquierdo con captación compatible con meningioma, que ejercía efecto masa sobre el sifón carotídeo comprimiéndolo anterosuperiormente (figs. 6, 7 y 8).

Para descartar tumoración secundaria se realizó una TC toraco-abdominal en la que no se apreció neoplasia primaria ni metástasis, así como serología con marcadores tumorales, que resultó negativa.

Se instauró tratamiento con corticoides sistémicos con ligera remisión de la clínica.

Con el diagnóstico de probable meningioma de seno cavernoso izquierdo el Servicio de Neurocirugía evaluó las distintas posibilidades terapéuticas decidiendo remitir al paciente a un centro de referencia para tratamiento con radiocirugía estereotáxica, desconociéndose por el momento el resultado final.

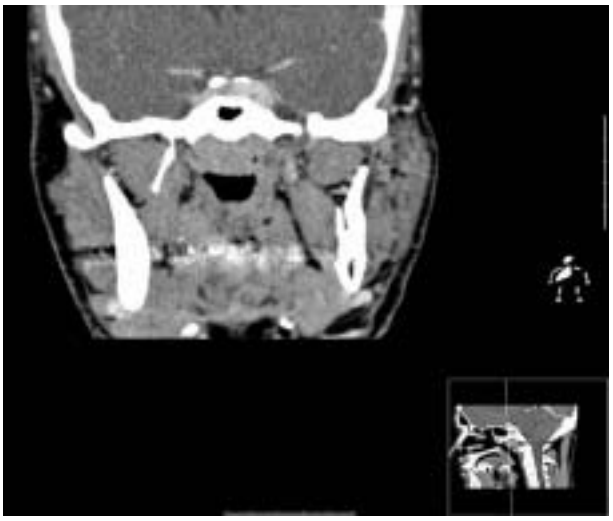

Fig. 3 y 4: TC craneal axial y coronal tras la administración de contraste intravenoso, donde se observa una lesión ocupante de espacio en seno cavernoso izquierdo. En el corte axial además se observa proptosis leve. Hallazgos inespecíficos que obligan a completar estudio con RM y angiografía para intentar caracterizar la posible lesión subyacente.

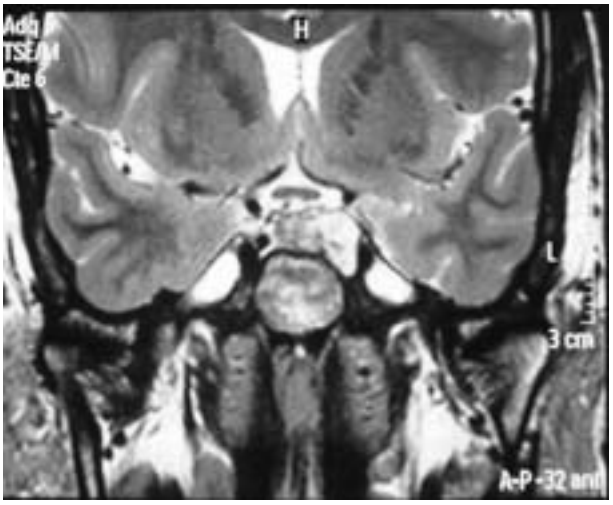

Fig. 5: RM con gadolinio IV, corte coronal, donde se observa una silla turca aumentada de tamaño por la presencia de una lesión sólida, que desde la parte izquierda de la hipófisis se desplaza hacia el seno cavernoso. Imagen sugestiva de macroadenoma hipofisario.

DISCUSIÓN

La patología que afecta el seno cavernoso no sólo es de naturaleza vascular, inflamatoria o infecciosa sino que, como mostramos aquí, los tumores en esta localización, pese a su rareza, deben ser también tenidos en cuenta a la hora de realizar el diagnóstico diferencial ante un paciente que presenta un discreto exoftalmos de aparición brusca.

Los meningiomas son los tumores intracraneales benignos más frecuentes y suponen aproximadamente el 18% de todas las neoplasias intracraneales. Los meningiomas del seno cavernoso representan una localización rara dentro de esta modalidad de tumores intracraneales. Al mismo tiempo es el tipo de tumor primario más frecuente del seno cavernoso. Pueden originarse en el propio seno o afectarlo de forma secundaria (3). Otros tumores son el adenoma hipofisario, el craneofaringioma y, las metástasis de carcinoma nasofaríngeo, mama, pulmón y linfoma.

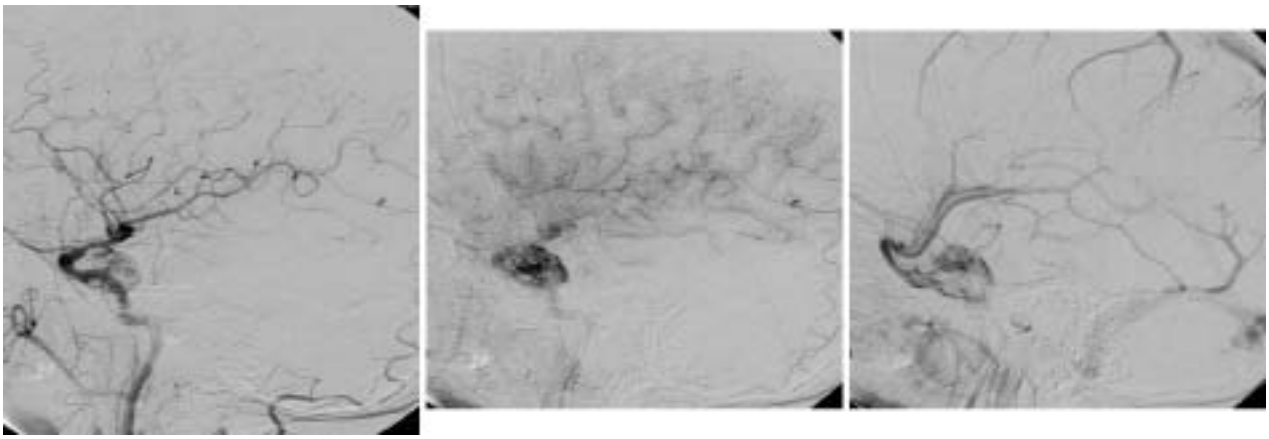

Fig. 6, 7 y 8: Angiografía en arteria carótida izquierda, donde en fase arterial precoz se observa como la lesión se tiñe de forma intensa a partir de un vaso central, probablemente una rama del tronco tiro-hipofisario. En fase arterial tardía y venosa, cuando el resto del parénquima cerebral lava el contraste, persiste un teñido homogéneo. Este comportamiento por angiografía es típico del meningioma.

Los meningiomas en general son tumores de crecimiento lento, por lo que en numerosas ocasiones permanecen asintomáticos algún tiempo antes del diagnóstico. En el caso de localizarse en el seno cavernoso la clínica es debida a la afectación de las estructuras neurovasculares que contiene. Los déficits oculomotores suponen en la mayoría de los casos el síntoma inicial más frecuente, bien paresias u oftalmoplejía completa; con ptosis, diplopía y anisocoria. Los pacientes pueden referir también hipoestesia o hiperestesia facial debido a disfunción del nervio trigémino. Pueden aparecer síntomas debidos a la compresión por el tumor de las estructuras adyacentes; como déficits en el campo visual por compresión del nervio óptico, fenómenos isquémicos por compresión de la arteria carótida y disfunción hipofisaria por compresión del cuerpo o tallo de la hipófisis (4). Cuando el drenaje venoso se ve comprometido aparecen signos orbitarios como exoftalmos y congestión orbitaria (3), tal como sucedió en nuestro caso, pero esta forma de presentación es más rara.

El diagnóstico etiológico de las lesiones que afectan al seno cavernoso, se sustenta sobre los hallazgos clínicos y de imagen, ya que debido a las importantes estructuras neurovasculares que contiene, la obtención de muestras histológicas en esta región entraña un alto riesgo.

Nos llamó la atención en este caso la escasa clínica por la que nos consultaba el paciente ya que a simple vista presentaba un exoftalmos muy discreto (fig. 1). La exploración posterior reveló la paresia asociada. Ante un cuadro de estas características el primer diagnóstico que se planteó fue el de fístula carótidocavernosa teniendo en cuenta el antecedente previo, aunque lejano en el tiempo, de un traumatismo ocular. Sin embargo casi toda la patología orbitaria puede producir los signos y síntomas que presentaba nuestro paciente. Por tanto, en estos casos son las pruebas de imagen las que nos permiten llegar al diagnóstico de certeza.

La TC craneal constituye la prueba de imagen estándar que se solicita ante un proceso de supuesto origen orbitario. En nuestro caso, nos permitió descartar la orbitopatía tiroidea y el pseudotumor inflamatorio, al no evidenciarse engrosamiento de músculos extraoculares; y la fístula carótidocavernosa al visualizarse una vena oftálmica sin aumento de tamaño. En el meningioma del seno cavernoso no obstante, puede mostrar una hiperostosis en la apófisis clinoidea y el ala esfenoidal homolateral en relación a la captación meníngea (5), y en nuestro caso se apreció efectivamente una asimetría de captación en ala mayor del esfenoides izquierdo que apoyaba el diagnóstico de meningioma. Sin embargo, la mayoría de las veces la TC craneal proporciona una información inespecífica e insuficiente que, en nuestro caso, supuso a los radiólogos considerar la posibilidad de un aneurisma carotídeo, por lo que necesariamente hay que completar el estudio con otras pruebas radiológicas.

La RM según la bibliografía es actualmente la mejor prueba diagnóstica ante la sospecha de un meningioma cavernoso (5). Proporciona información sobre el tamaño y localización de la lesión así como su relación con otras estructuras adyacentes, pero como mostramos aquí tampoco siempre confirma el diagnóstico. En nuestro caso lo orientó en un sentido diferente a la sospecha inicial tras la TC craneal, sugiriendo la existencia de un macroadenoma hipofisario. Fue necesario por ello apoyarse en otras pruebas de imagen.

La angiografía cerebral informa sobre la integridad de la circulación intracraneal, especialmente la arteria carótida interna que, en el caso de patología del seno cavernoso constituye la principal estructura vascular que puede afectarse. Por otro lado debido a su abundante vascularización los meningiomas muestran una captación tumoral característica. Fue, precisamente, esta exploración la que nos permitió confirmar el diagnóstico.

Existe una última alternativa diagnóstica radiológica cuando existen dudas sobre el origen tumoral de las lesiones que afectan el seno cavernoso. La Tomografía por Emisión de Fotón Único (SPECT) permite establecer un diagnóstico diferencial con cuadros de origen inflamatorio al mostrar estos últimos un realce con Galio.

El manejo de estos tumores es controvertido. El objetivo es la extirpación completa, junto con la duramadre afectada que sirve de base de implantación, para evitar recidivas. Pero todo ello puede acarrear una morbilidad importante por la proximidad de estructuras neurovasculares. Pacientes asintomáticos o mínimamente sintomáticos podrían ser candidatos a observación, ya que los meningiomas pueden permanecer quiescentes largos períodos de tiempo y tienen una evolución lenta. Los meningiomas en los que se demuestra crecimiento en pruebas de imagen seriadas, o aquellos progresivamente más sintomáticos, requieren intervención (5). Las opciones de tratamiento son resección microquirúrgica, radioterapia convencional, radioterapia estereotáxica fraccionada y radiocirugía estereotáxica. Actualmente la radioterapia estereotáxica ha desplazado a la radioterapia convencional que presentaba algunos inconvenientes y consecuencias graves (6,7).

Nuestro paciente fue remitido por el servicio de Neurocirugía a un centro de referencia para tratamiento con radiocirugía estereotáxica. Desconocemos en la actualidad el resultado final, sin embargo nuestro objetivo con este trabajo ha sido fundamentalmente mostrar el proceso diagnóstico ante un paciente que presentaba escasa clínica sugestiva de patología orbitaria.

BIBLIOGRAFÍA

1. Kanski JJ. Oftalmología clínica. Madrid: Ediciones Harcout, 2004.
2. Moore K. Anatomía con orientación clínica. Editorial Panamericana, 1998.
3. Rachlin JR, Rosenblum ML: Etiology and biology of meningiomas, in Al-Mefty O (ed): Meningiomas. New York: Raven Press, 1991; 27-36.
4. Jason A. Heth and Ossama Al-Mefty. Cavernous sinus meningiomas. Neurosurg Focus 14 (6). June 2003; 1-9.
5. Golnik KC, Miller NR and Long DL. Rate of progression and severity of neuro-ophthalmologic manifestations of cavernous sinus meningiomas. Skull Base Surgery 1992; July 2 (3): 129-133.
6. Brell M, Villá S, Teixidor P et al. Fractionated stereotactic radiotherapy in the treatment of exclusive cavernous sinus meningioma: functional outcome, local control, and tolerance. Surgical Neurology 2006; 65, 28-34.
7. Boulos PT, Dumont AS, Mandell JW et al. Meningiomas of the orbit: contemporary considerations. Neurosurg Focus 2001; 10 (5) 1-10.

Subluxación de cristalino bilateral como primer signo en paciente con homocistinuria

PINAR SUEIRO S[1], FEIJOO LERA R[1], MARTÍNEZ ALDAY N[2]

RESUMEN

La homocistinuria es el resultado de una alteración enzimática del metabolismo de la metionina. La interacción entre el exceso de homocisteína y el colágeno es responsable de las manifestaciones sistémicas, destacando la ectopia lentis por alteraciones de las fibras de la zónula y la patología cardiovascular.

Presentamos el caso clínico de un paciente de 24 años que debuta con una subluxación bilateral de cristalino como primer síntoma debido a la homocistinuria. Se establece el diagnóstico por los niveles de homocisteína sanguíneos. El paciente presenta una complicación prequirúrgica por un glaucoma por bloqueo angular secundario a la migración anterior del cristalino y es intervenido de urgencia, extrayendo el cristalino, al no controlar las cifras tensionales con el tratamiento médico convencional. Posteriormente se practicó un implante secundario de lente intraocular en cámara anterior. Además del tratamiento de las complicaciones asociadas a la homocistinuria es fundamental un régimen dietético adecuado para mantener niveles aceptables de homocisteína en sangre.

Palabras clave: Subluxación de cristalino, ectopia de cristalino, homocistinuria.

Varón de 24 años consulta por disminución de agudeza visual de aproximadamente 2 meses de evolución.

No presenta antecedentes personales generales de interés, salvo una historia oftalmológica de miopización progresiva y disminución de agudeza visual, más acusada en el ojo derecho, siendo dado de alta hace 2 años al no encontrarse patología alguna tanto a nivel del segmento anterior como del posterior, con agudezas visuales en el ojo derecho e izquierdo de 20/25.

Siguió controles anuales periódicos en su oftalmólogo del ambulatorio y porta una graduación del año previo de:

OD: -10, -2 a 95º.

OI: -7, -0,75 a 90º.

En la exploración física el paciente mide 1,78 cm de estatura, y se encuentra rítmico a 80 pulsaciones por minuto con un soplo mitral sistólico.

Agudeza visual OD con su corrección: 0,15, que mejora a 0,4 con estenopeico.

Agudeza visual OI con su corrección: 0,15 que mejora a 0,2 con estenopeico.

En la biomicroscopía: la córnea está transparente, con cámara anterior amplia y desinserción zonular superior en ambos ojos, con la consecuente subluxación inferior de ambos cristalinos (figs. 1-3).

La presión intraocular (PIO) es de 16 mm de Hg en ambos ojos.

No se objetivan alteraciones en el fondo de ojo.

Servicio de Oftalmología del Hospital de Cruces. Barakaldo. España.
[1] Licenciado en Medicina.
[2] Licenciada en Medicina. Jefe de Servicio de Oftalmología.

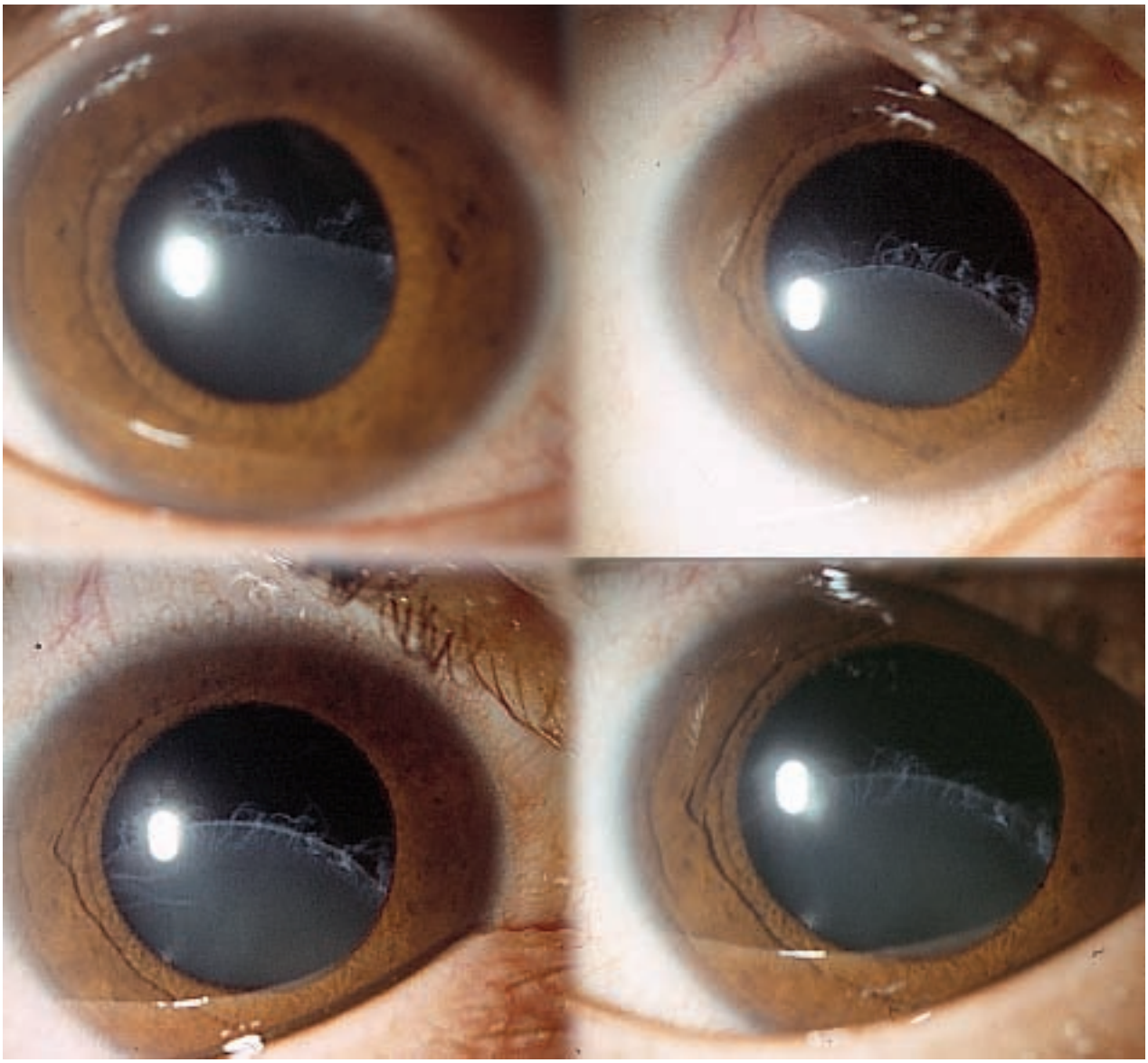

Fig. 1: Subluxación de cristalino del ojo izquierdo en imagen superior izquierda y del ojo derecho en las otras tres imágenes.

Se plantea diagnóstico diferencial con Síndrome de Marfan, de Ehler-Danlos, Weill-Marchesani, homocistinuria e hiperlisinemia.

Se le practica analítica con hematimetría completa, estudio férrico, vitamina B12, ácido fólico, perfil hepático y ecocardiograma.

La GPT presenta un valor de 60* (5-47) U/L, gammaGT 55* (5-50) U/L, vitamina B12 212* (220-980) pg/ml, ácido fólico 2,13* (3,4-20) ng/ml.

El paciente no presenta anemia aunque el MCH está alterado: 33,8* (27-32) pg.

En cuanto a homocisteína sérica, sus niveles son de 220* (5-15) µmol/L (compatible con homocisteinemia), el ácido metil malónico 0,20* (0,08-0,58) µmol/L. El ácido metil malónico en orina es de 9* (5-32) µmol/g cr.

En el ecocardiograma se confirma la presencia de una insuficiencia mitral y tricúspide fisiológicas.

Se practica una densitometría ósea, siendo la densidad mineral ósea (DMO) en columna lumbar (L2-L4) de 1.104 grs/cm^2, con un T-Score de

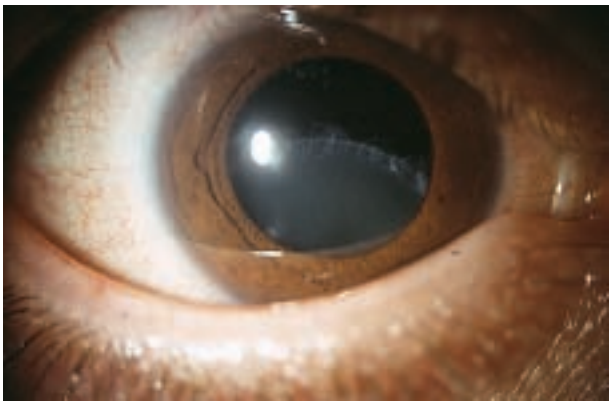

Fig. 2: Subluxación inferior de cristalino en el ojo derecho.

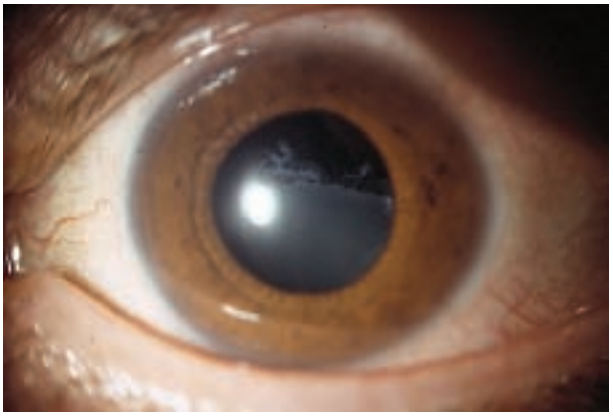

Fig. 3: Subluxación de cristalino en ojo izquierdo. Apréciense las fibras zonulares superiores desflecadas.

+0,1 (+1%), y un Z-Score de -0,2 (-3%). Los resultados a nivel del cuello femoral son una DMO de 0.979, con T-Score de +0,4 (+5%) y Z-Score de +0,4 (+5%).

Se confirma el diagnóstico de homocisteinemia, sobre todo con los niveles de homocisteina sanguínea claramente compatibles con el cuadro sugerido.

Se incluye para cirugía de extracción de cristalino de ambos ojos, y se pauta tratamiento sistémico con vitamina B6 300 mg (1-1/2-1), ácido fólico 5 mg (1-0-0) y vitamina B12 1.000 mcg 1 vez al mes.

Se planifica el objetivo de mantener las cifras de homocisteína en niveles menores de 50 µmol/L, y en caso de no conseguir cumplir el objetivo con el tratamiento establecido se plantea remitir al servicio de nutrición para una dieta estricta.

Tras un mes del diagnóstico, el paciente acude a urgencias de oftalmología por visión borrosa del ojo izquierdo de brusca aparición. En la biomicroscopía, presenta una hiperemia conjuntival mixta intensa, edema microquístico corneal, subluxación del cristalino hacia cámara anterior con el sector de la zónula superior visible, cámara anterior grado 0 y PIO de 80 mm Hg.

Se pauta manitol al 20% 250 cc. en dos ocasiones, considerando lo refractario del cuadro, metoclopramida, acetazolamida 250 mg/8h y tratamiento tópico con timolol, brimonidina, dexametasona. La PIO se mantiene en niveles en torno a 50 mm Hg. Finalmente, se interviene de urgencia realizándose aspiración del cristalino, tinción con triamcinolona del vítreo en cámara anterior, vitrectomía anterior y sutura corneal con nylon 10/0. Posteriormente, de forma programa-

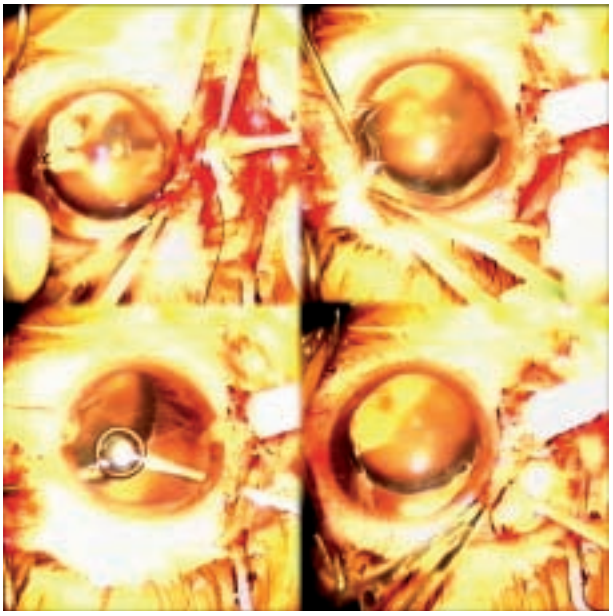

Fig. 4: (imagen no invertida) Cirugía del ojo derecho: En imagen superior izquierda se aprecia como el cristalino está subluxado hacia inferior y se hace la primera esclerotomía tras la correcta disección conjuntival; en la imagen superior derecha se prepara la segunda esclerotomía, viéndose como ya está aplicado el sistema de irrigación. En la imagen inferior izquierda se ve el cristalino puncionado, y el estiramiento de las fibras pertenecientes a la zónula inferotemporal. En la imagen inferior derecha se vuelve a introducir la lanceta a través de la esclerotomía.

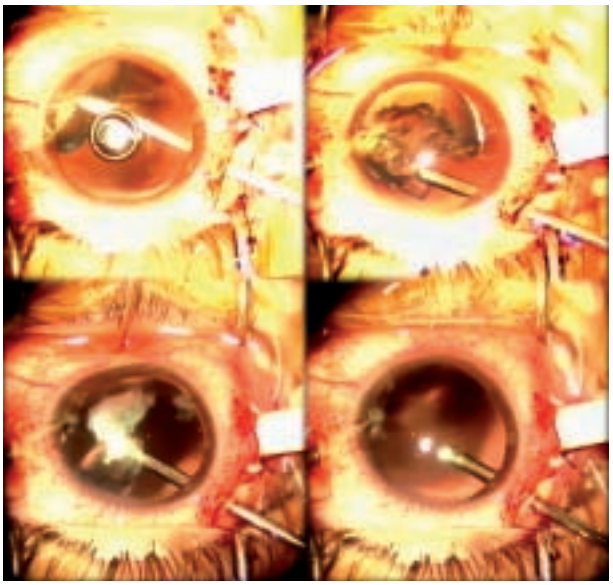

Fig. 5: (imagen no invertida) Cirugía del ojo derecho: En la imagen superior izquierda se desvía el cristalino hacia inferior y nasal con la lanceta. En la imagen superior derecha, comienza la aspiración del critalino con el vitreotomo. En las imágenes inferiores izquierda y derecha se ven dos pasos sucesivos de la facoaspiración.

da, se aplica una lente artisan en cámara anterior de 20 dioptrías.

De forma programada se interviene el ojo derecho practicándose una vitrectomía vía pars plana con facoaspiración de cristalino con vitreotomo (figs. 4 y 5), y en un segundo tiempo se practica un implante secundario de Lente intraocular en cámara anterior de Artisan de 18 dioptrías. Se realiza sutura corneal con dafilon 10/0.

Tras un postoperatorio satisfactorio el paciente presenta PIO de 12 y 11 mm Hg y agudeza visual de 1 espontáneo y 0,7 espontáneo que mejora hasta 1 con corrección (+1,00, -2,75 a 40º) en el ojo derecho y en el izquierdo respectivamente.

DISCUSIÓN

La homocistinemia es una afectación autosómica recesiva del metabolismo de la metionina, que afecta a un niño de cada 200.000 (1).

Tabla 1. Diagnóstico diferencial de subluxación de cristalino no traumática

	Etiopatogenia	Manifestaciones oftalmológicas	Manifestaciones sistémicas
Homocistinuria	Enfermedad metabolismo de la metionina Déficit vitamínico/enzima cistationina sintasa Tratamiento dietético	Subluxación inferior del cristalino 1/3 evoluciona a luxación completa Miopía Desprendimiento de retina Glaucoma secundario	Trombosis y oclusión venas y arterias tamaño medio Osteoporosis Retraso mental frecuente
Síndrome de Marfan	Enf. sistémica más común asociada a subluxación de cristalino (4-6 casos por 100.000 personas) AD	Desplazamiento superotemporal de la lente con zónulas intactas Desprendimiento de retina (9% de ojos fáquicos) Córnea plana	Dilatación aorta ascendente 88% aracnodactilia Segmento corporal superior >> inferior Hernia inguinal esp. Neumotórax esp.
Síndrome de Weill-Marchesani	Enfermedad rara. Herencia no bien conocida. AD > AR	100% ectopia de cristalino, anteroinferior (anterior 80% pacientes) Microesferofaquia (miopía lenticular) Longitud axial corta GBP Cámara anterior superficial Anomalías del ángulo	Braquicefalia Constitución baja Tórax ancho Braquidactilia Braquimetacarpia radiológica Articulaciones hiperextensibles
Deficiencia de sulfito oxidasa	Muy rara Alteración metabolismo aminoácidos azufrados Sulfito y metabolitos elevados en orina Reducir la ingesta de aminoácidos azufrados	Luxación de cristalino	Hemiplejía Movimientos coreoatetoides progresivos Convulsiones Atrofia de las circunvoluciones cerebrales, más intensa en zona parietal
Coloboma de cristalino	Ausencia congénita de zónulas en un sector	Aniridia Ausencia congénita de zónulas (frecuentemente las inferiores)	

AD: Autonómico Dominante; AR: Autonómico Recesivo; GBP: Glaucoma por bloqueo pupilar; esp: espontáneo.

La homocistenína producida en el hígado es catabolizada en presencia del ácido fólico y de vitaminas B_6 y B_{12}.

La hiperhomocistinuria puede ser resultado de diversas alteraciones enzimáticas. Tanto los pacientes homocigotos como las heterocigotos de estos déficits enzimáticos suelen presentar hiperhomocistinemia en ausencia de homocistinuria importante (1).

Existen varias formas genéticas, según el gado de déficit enzimático o acorde a la respuesta de la actividad enzimática tras administración de dosis masivas de vitaminas B_6, B_{12} y folatos (1).

En ciertas formas homozigóticas, la homocistinuria puede alcanzar 200 micromoles/litro y ser responsable de numerosas anomalías clínicas. La interacción entre la homocisteína y los grupos aldosa del colágeno, es responsable de las deformaciones esqueléticas (osteoporosis) y de la ectopia del cristalino, debida a anomalías de las fibras de la zónula, bilateral, simétrica y presente en el 90% de los pacientes (2).

Otras alteraciones oftalmológicas a considerar son la miopía (90%), desprendimiento de retina (25%), lo cual requiere una especial vigilancia tras la cirugía de cristalino, catarata (20%), atrofia óptica (15%) y microftalmía (3%) (2).

La prueba del cianuro-nitroprusiato es un método sencillo para demostrar el aumento de la eliminación de los compuestos que contienen sulfidrilo en la orina. El diagnóstico se confirma mediante la determinación de las concentraciones de homocisteina libres en el plasma (3).

El pronóstico vital depende de la aparición de accidentes vasculares coronarios, carotídeos y/o cerebrales. La mortalidad en los sujetos homocigotos es de un 50% antes de los 20 años y de un 50% en heterocigotos antes de los 50 años (4).

A la hora de plantear diagnóstico diferencial en un paciente con subluxación bilateral de cristalino se deben descartar una serie de entidades, como Sde. de Marfan, de Ehler-Danlos, Weill-Marchesani, homocistinuria y déficit de sulfito oxidasa (5) (tabla 1).

BIBLIOGRAFÍA

1. Benitez del Castillo JM, Benítez del Castillo Sánchez J, Aguilar S, Benítez del Castillo Sánchez JM. Enfermedades metabólicas, en: Manifestaciones oftalmológicas de las enfermedades generales. Ponencia de la LXXVII Sociedad Española de Oftalmología 2001; 316.
2. Verin P, Vallat JM, Cales R, Vildy A. Homocystinurie. Bull Soc Ophtalmol Fr 1980; 80: 315-319.
3. Harrison TR. Principios de medicina interna 15ª ed. Enfermedades hereditarias del metabolismo y depósito de los aminoácidos 2002; 2690-2699.
4. Durand L, Remy C, Vadot E. Signes cliniques, oculaires et biologiques de l'homocystinurie. Bull Soc Ophtalmol Fr 1979; 79: 37-38.
5. Wright KW, Spiegel PH. Oftalmología pediátrica y estrabismo. Los requisitos en oftalmología. Anomalías en el cristalino. 1995; 87-91.

Manejo actual de la retinopatía diabética

JAVALOY ESTAÑ J[1]

INTRODUCCIÓN

Al igual que otras disciplinas de la oftalmología, los avances en el diagnóstico y tratamiento de las enfermedades que afectan al polo posterior han mejorado de forma espectacular el pronóstico visual de muchas de estas patologías. Así, la retinopatía diabética (RD) era considerada hace 40 años «una enfermedad relativamente no tratable» (Duke Elder, 1967), mientras que tan sólo 10 años después, era admitido que la pérdida visual severa asociada a la RD proliferativa podía prevenirse en más de la mitad de los casos mediante la ablación de amplias zonas de la retina periférica con láser. En la segunda mitad de los ochenta fue realizado uno de los estudios multicéntricos con mayor impacto en la práctica de la oftalmología moderna, el ETDRS. Una de sus conclusiones admitía que era posible la recuperación total o parcial de la pérdida visual provocada por el edema macular diabético mediante fotocoagulación con láser de argón. La solidez de los resultados de este estudio ha hecho que sirviera de guía prácticamente universal en el diagnóstico y tratamiento de esta enfermedad durante más de una década.

No obstante, la vertiginosa evolución de las técnicas de estudio del segmento posterior del ojo entre las que destaca la tomografía de coherencia óptica (OCT); la descripción de maniobras quirúrgicas que incluyen la vitrectomía precoz con despegamiento de la membrana limitante interna y el empleo de nuevas formas de tratamiento médico como la inyección intravítrea de esteroides «depot», la colocación de dispositivos de liberación retardada o incluso el empleo de fármacos antiangiogénicos han introducido nuevas e interesantes novedades en el abordaje de esta patología.

Como en otras ocasiones, el objetivo de esta sección es acercar al oftalmólogo no especializado la opinión de expertos acerca de temas que por su novedad pueden no haber sido objeto de protocolización en sus lugares de trabajo o bien le generan dudas al mantener abierto cierto debate entre los especialistas en la correspondiente materia.

En la sección de controversias de este número, preguntamos a nuestro panel de expertos en retina acerca de este tema.

Pregunta 1.- Aunque no existen estudios epidemiológico exhaustivos en nuestro medio acerca de la prevalencia de las distintas formas de RD resulta evidente incluso para los oftalmólogos con no demasiados años de ejercicio que la ceguera ocasionada por la diabetes ocular ha decrecido considerablemente en los últimos años. ¿Cuáles son en su opinión los elementos claves en este cambio en el pronóstico de la enfermedad?

Dr. José María Ruiz Moreno
VISSUM-Instituto Oftalmológico de Alicante

En mi opinión el principal factor en la mejora de la prevención de la ceguera en el paciente

[1] VISSUM — Instituto Oftalmológico de Alicante.

diabático ha sido el mejor control del estado general (glucemia y HTA) de los pacientes diabéticos realizado por los médicos de medicina general y por los endocrinólogos. En segundo lugar el papel jugado por los oftalmólogos con un manejo mucho mas exhaustivo de la retinopatía diabética en sus diferentes modalidades.

Dra. Marta Suárez de Figueroa
Hospital Ramón y Cajal. VISSUM Madrid

En mi opinión, son varios los factores que han contribuido a reducir las complicaciones oftalmológicas en los pacientes diabéticos. Por un lado, su mejor control metabólico, que es esencial, pero no sólo el control de la glucemia, sino además el control de las dislipemias y la hipertensión que suelen ser hallazgos frecuentes en estos pacientes. Es muy importante que insistamos a los pacientes y a los médicos de atención primaria, que con frecuencia los que los siguen, que las cifras de glucemia en ayunas deben ser inferiores a 110 mg/dl, la HbA1c inferior al 7%, la tensión diastólica inferior a 80 mmHg, la sistólica inferior de 140 mmHg, el colesterol inferior a 200 mg/dl y los triciceridos inferiores a 150mg/dl. Si el paciente es capaz de conseguir estos objetivos, las complicaciones oculares se reducen de forma importante.

Pero además del control sistémico, el control oftalmológico también ha mejorado. Se ha estandarizado la clasificación de la retinopatía diabética, su seguimiento y su tratamiento, y todo ello tiene como consecuencia una reducción de las complicaciones secundarias a esta enfermedad. Aunque, por desgracia, todavía tratamos cuadros muy agresivos de retinopatía diabética proliferativa, hay que decir, que éstos son cada vez menos frecuentes.

Dr. Alfredo García Layana
Clínica Universitaria de Navarra. Pamplona

En las últimas décadas se han conseguido enormes avances en concienciar a la población acerca de la importancia en el diagnóstico precoz de la diabetes, la mejoría en el control de la glucemia, la hipertensión arterial y la hipercolesterolemia. Asimismo, los diabéticos son explorados más regularmente por el oftalmólogo pudiéndose detectar y tratar la retinopatía diabética en estadios más iniciales. Lamentablemente la situación todavía no es todo lo buena que sería deseable y queda margen de mejora en el diagnóstico precoz de la diabetes y sus complicaciones.

Dr. Juan Carlos Elvira Cruañes
Hospital General Universitario de Elche

En nuestro ejercicio diario evidenciamos esta reducción de casos de pérdida visual severa en los pacientes diabéticos. En mi opinión, en los casos muy avanzados de retinopatía diabética proliferativa con desprendimientos traccionales maculares y proliferaciones fibrovasculares severas los resultados quirúrgicos son sustancialmentes mejores que anteriormente. Se debe a la gran mejora en la técnica quirúrgica y el mayor número de cirujanos expertos en vitrectomía. Pero a pesar de buenos resultados anatómicos tras cirugías complejas no siempre existe una buena correlación con el resultado funcional. Por lo tanto, creo que el factor fundamental reside en medidas de diagnóstico más precoz de la enfermedad que nos permite actuar sobre casos menos evolucionados. Los endocrinólogos y médicos de primaria recomiendan revisiones oftalmológicas periódicas a sus pacientes diabéticos. La mayoría de pacientes diabéticos se están responsabilizando más y conocen la necesidad de estas revisiones. Se ha generalizado la fotocoagulación con láser para el tratamiento de la retinopatía. Asimismo, los antiangiogénicos y corticoides intraoculares junto con la vitrectomía apoyada en un mejor diagnóstico gracias a la OCT nos permite un mejor y más eficaz abordaje del edema macular diabético. También haría hincapié en la gran reducción en la yatrogenia de la cirugía de la catarata, gracias a la facoemulsificación actual, con lentes endosaculares, pues las complicaciones relacionadas con patología del segmento anterior empeoraban el pronóstico de la retinopatía diabética. Creo que en muchos pacientes avanzaba su retinopatía tras cirugías de catarata complicadas, con vitreorragia, lentes de cámara anterior…Actualmente apenas vemos casos de pseudofaquia complicada, afortunadamente.

Dr Javier Aráiz
Instituto Clínico Quirúrgico de Oftalmología (ICQO). Bilbao

Por una parte un mejor control metabólico, unido a un mayor conocimiento y educación de los pacientes acerca de la enfermedad.

Asimismo una mejor comprensión acerca de la etiopatogenia y fisiopatología de las distintas manifestaciones de la retinopatía diabética junto con la disponibilidad de medios diagnósticos más precisos, y de medios terapéuticos aplicados de manera más selectiva, han contribuido de manera significativa a mejorar el pronóstico de la enfermedad.

Pregunta 2.- En lo referente a las herramientas diagnósticas, ¿cuáles son las principales ventajas que la OCT ha aportado en su práctica diaria? ¿Qué indicaciones fundamentales tiene en el diagnóstico de la RD? ¿En qué casos sigue indicando la realización de una angiografía fluoresceínica?

Dr. José María Ruiz Moreno

La OCT ha permitido dos hechos fundamentales en el estudio del paciente diabético. En primer lugar poder cuantificar de una manera objetiva y fiable, el espesor de la retina en el área macular. Esta cuantificación repetible de manera exacta, nos permite no sólo establecer el diagnóstico de edema macular, sino también e igual de importante, poder vigilar la evolución del espesor en el tiempo y poder establecer con absoluta fiabilidad si el tratamiento establecido o la evolución son o no correctos. En segundo lugar la OCT ha permitido establecer de manera clara cuando existe un edema macular traccional, la evolución de la o las tracciones sobre el área macular y poder establecer una indicación quirúrgica para su eliminación y al igual que en el caso anterior verificar que tras la cirugía, la eliminación de la tracción ha sido correcta y que la mácula recupera su espesor normal.

Como luego veremos en la siguiente contestación la angiografía fluoresceínica en mi opinión sigue siendo una prueba irreemplazable en el estudio del paciente diabético. Nos permitirá clasificar un edema macular no traccional si es por escape difuso o focal (lo que condiciona su tratamiento), permite el diagnóstico y la objetivación de las áreas de isquemia y nos permite evaluar el estado de la circulación retiniana.

Dra. Marta Suárez de Figueroa

Una de las principales ventajas de la tomografía de coherencia óptica en el manejo de los pacientes diabéticos es que nos permite medir el grosor de la retina, lo cual es muy importante ya que la causa más frecuente de pérdida de agudeza visual en estos pacientes es el edema macular. Con la OCT podemos cuantificar el defecto, es decir podemos no sólo evaluar si hay edema macular, si no que podemos medir exactamente su grosor. Esto lo hace útil no sólo como herramienta diagnóstica, sino además, como herramienta de control para evaluar los resultados de las distintas opciones terapéuticas. Además, nos permite identificar desprendimientos de retina subclínicos, tanto traccionales como exudativos que pueden hacernos modificar nuestra actitud terapéutica.

La angiografía con fluoresceína sigue siendo una prueba útil en la evaluación de la retinopatía diabética. Aunque es verdad que esta prueba nos aporta información sobre el grado de isquemia periférica, el origen de la fuga en el edema macular clínicamente significativo y la posible presencia de neovasos retinianos no identificados en el estudio funduscópico, en general, mi indicación más frecuente de la AGF es para descartar la isquemia macular como causa de pérdida de agudeza visual en ojos con ausencia de edema macular en el estudio con OCT. La AGF es, además, una herramienta imprescindible para la evaluación de los pacientes diabéticos en el contexto de ensayos clínicos.

Dr. Alfredo García Layana

El OCT es fundamental en el estudio del edema macular diabético. Sirve para determinar el grosor retiniano y la implicación de la interfase vitreorretininana en el edema (tracciones hialoideas, membranas epirretinianas). La AGF debe realizarse para dirigir el tratamiento focal con láser y en casos de retinopatías diabéticas graves en la que dudamos de la existencia de pequeños penachos de neovasos que no somos capaces

de detectar con la biomiscroscopía. No debe realizarse ni como prueba de screening, ni en los casos en lo que los neovasos son fácilmente visibles en la exploración, ni cuando el edema macular es leve (alejado de la fóvea) y por tanto no está indicado el tratamiento con láser.

Dr. Juan Carlos Elvira Cruañes

La OCT, en mi opinión, es una de las herramientas que más racionalidad ha permitido en el tratamiento del edema macular diabético. Nos permite evidenciar y diferenciar el edema macular con/sin tracción macular asociada. Antes confiábamos en el estudio con lente 90/78 D, valorando el brillo macular, el engrosamiento macular, la hialoides posterior en relación con la mácula, y el estudio AFG. Ahora, además de lo anterior, con la OCT podemos confirmar los hallazgos biomicroscópicos (la mayoría de las ocasiones nos lo confirma). Nos da por tanto una mayor selectividad y seguridad a la hora de indicar una vitrectomía. También nos permite mostrar al paciente claramente la tracción macular existente, y el objetivo a conseguir con la cirugía al eliminar dicha tracción. En otras ocasiones, la OCT nos evidencia una fina membrana epirretiniana, pliegues en la membrana limitante o una línea fina traccional que no habíamos apreciado en la biomicroscopía, y nos indica la necesidad de una cirugía. Nos permite igualmente valorar el resultado de un tratamiento (láser, cirugía, inyección intraocular…) valorando la evolución del edema macular. En otros casos, la OCT nos lleva a desestimar la cirugía, optando por otras modalidades de tratamiento. Todo ello ha reducido la indicación y frecuencia de realización de angiografías. Creo que se debe realizar ésta para la confirmación o sospecha de isquemia macular, en casos de duda de la presencia de neovasos, o para valoración de mala respuesta al tratamiento focal con láser argón. En mi práctica clínica para estos pacientes he reducido la indicación de la angiografía.

Dr. Javier Aráiz

La biomicroscopía de fondo de ojo junto con la angiografía fluoresceínica siguen siendo exploraciones fundamentales en la evaluación del paciente diabético con retinopatía diabética. La angiografía fluoresceínica es más precisa para localizar áreas de mayor permeabilidad (fugas), neovasos, cuantificar las áreas de isquemia retiniana, valorar el grado de afectación de la barrera hematorretiniana y valorar la respuesta al tratamiento (disminución de escape y regresión de neovasos).

La OCT nos permite clasificar y distinguir los distintos edemas maculares en el diabético, así como diagnosticar edemas maculares con tracción en la interfase vitreorretiniana. Por tanto nos permite plantear tratamientos más dirigidos hacia la etiopatogenia y fisiopatología del edema.

Por otra parte la OCT es hoy en día una herramienta de gran utilidad a la hora de valorar la eficacia del tratamiento, ya que nos permite cuantificar el grado de edema y sus variaciones antes y después de haberlos tratado.

Pregunta 3.- Varios autores han defendido la realización de vitrectomía precoz con despegamiento de la hialoides posterior con o sin membrana limitante interna en el manejo del edema macular diabético. ¿Cuál es su experiencia con esta técnica? ¿En qué casos suele indicarla?

Dr. José María Ruiz Moreno

La clasificación del edema macular del diabético en este momento es muy clara. La OCT permitirá clasificarlo como traccional o no traccional. Si el edema macular es traccional realizamos la eliminación de las tracciones y despegamiento de la hialoides posterior generalmente engrosada. En estos casos la respuesta es buena desde el punto de vista anatómico, pero no siempre desde el punto de vista funcional. En mi experiencia el despegamiento de la membrana limitante interna no está justificado ya que los resultados funcionales no son los esperados. Si hay tracción hay que eliminarla y si no la hay no mejora despegando la membrana limitante interna.

Dra. Marta Suárez de Figueroa

Antes de contestar a esta pregunta me gustaría aclarar que en el edema macular diabético puede ser de distintos tipos: focal, difuso-traccional y difuso sin evidencia de tracción.

En el edema focal, el tratamiento de elección sigue siendo la fotocoagulación con láser de las lesiones vasculares.

El edema macular diabético difuso con signos de tracción (membrana limitante interna engrosada, desprendimiento de vítreo posterior parcial con anclaje en mácula, membrana prerretiniana o proliferación fibrovascular con tracción posterior) tiene una buena respuesta al tratamiento quirúrgico, consiguiéndose una mejoría tanto anatómica como funcional en la mayor parte de los casos. En este cuadro todavía está por demostrar que la extracción de la membrana limitante interna tenga alguna ventaja, excepto en el caso de una limitante engrosada en el que las ventajas parecen claras.

En el edema macular diabético difuso sin evidencia de tracción en OCT, nuestros resultados con la cirugía no son buenos. En nuestra experiencia se consigue una mejoría anatómica a corto plazo, pero ésta desaparece a medida que se prolonga el seguimiento. Por otro lado tampoco encontramos una mejoría funcional. No obstante, algunos autores han descrito mejorías visuales tras la intervención quirúrgica en estudios pilotos similares al nuestro. Esto pone de manifiesto de nuevo, la necesidad de ensayos clínicos multicéntricos randomizados para seguir construyendo una medicina basada en la evidencia. Con el fin de dar respuesta a ésta y otras preguntas sobre la retinopatía diabética se ha creado el Diabetic Retinopathy Clinical Research Network.

Dr. Alfredo García Layana

La vitrectomía es útil en los casos de edema macular de origen traccional o asociado a membranas epirretinianas. También en casos de retinopatías diabéticas proliferativas agresivas en pacientes jóvenes. En casos de edemas maculares difusos, se consigue una mejoría anatómica en el OCT pero rara vez una mejoría significativa de la visión de más de dos líneas (especialmente si el edema es crónico). La extracción de la membrana limitante interna no aporta ningún beneficio y en mi opinión no debe realizarse en estos casos.

Dr. Juan Carlos Elvira Cruañes

Con la mayor seguridad adquirida con la vitrectomía por los retinólogos se aprecia una mayor estabilización del edema macular en los ojos vitrectomizados en los que se levantó la hialoides posterior con respecto a los ojos contralaterales no intervenidos. Eliminar la membrana limitante tras levantar la hialoides posterior considero que reduce la recidiva del edema macular. La precocidad a la hora de realizarla depende de la visión del paciente, la presencia o no de tracción o de pliegues apreciables en la OCT con membrana asociada. En ausencia de estos datos no indico por lo general la vitrectomía, que, aunque muy segura, sigue siendo una cirugía no exenta de riesgos. Los casos de edema macular focal (leves-moderados), sin tracción o membrana visible con lámpara y OCT, responden generalmente bien con láser focal. Los casos de edema macular difuso (severos), con tracción o signos OCT de membrana epirretiniana, evolucionan bien tras vitrectomía asociada a triamcinolona, levantamiento hialoides y pelado de limitante. La recuperación visual se produce en los meses siguientes, paulatinamente, aún no siendo espectacular. Los casos de edema difuso sin tracción (no realizo rejillas maculares), responden mal a ambas modalidades, pero pueden mejorarse con triamcinolona intravítrea o antiangiogénico, para posteriormente ser tratado con láser focal. A veces evolucionan posteriormente a síndrome traccional vitreomacular, momento en que indicaría la vitrectomía. También hay que considerar el resto de la retina a la hora de la indicación quirúrgica, la existencia de proliferante importante, tracción próxima a mácula, hemorragia vítrea…

Dr. Javier Aráiz

En mi experiencia la vitrectomía y desinserción de la hialoides posterior con o sin disección de la membrana limitante interna podría estar indicada en aquellos edemas maculares en cuya patogenia está implicado un síndrome traccional a nivel de la interfase vítreo-retina.

En estas situaciones, una vitrectomía precoz para eliminar las tracciones ayuda a resolver el edema macular, en muchas ocasiones acompañada de una mejoría funcional, sobre todo si se realiza antes de que se produzca un daño celular severo.

En estos casos el estudio mediante OCT es imprescindible para establecer la indicación de vitrectomía y, por supuesto, para valorar la evolución.

Pregunta 4.- ¿Ha modificado alguna de las innovaciones acontecidas en los últimos años su esquema de tratamiento con láser de argón en el tratamiento de la RD proliferativa y el edema macular diabético? ¿Podría resumir esta pauta?

Dr. José María Ruiz Moreno

En la siguiente pregunta contestaremos con nuestra pauta de tratamiento del edema macular diabético. En el caso de la retinopatía diabética proliferativa si ésta es muy importante pero no lo suficiente como para justificar una vitrectomía, realizamos una inyección intravítrea de avastin (1,25 mg) y a los 5 días iniciamos la panretinofotocoagulación con lo que conseguimos que disminuyan de manera evidente los neovasos, las pequeñas hemorragias de vítreo y si disponemos del laser «Pascal» podemos realizar la ablación de la retina completa en una o dos sesiones con lo cual es mas cómodo para el paciente y tenemos menor riesgo de sangrado en el vítreo en el intervalo entre las sesiones de la fotocoagulación. Si se trata de una retinopatía diabética pre-prolifaerativa o proliferativa incipiente procedemos de igual manera pero sin la inyección intravítrea previa.

Dra. Marta Suárez de Figueroa

En el edema macular diabético focal seguimos las recomendaciones del ETDRS consistentes en la aplicación de láser sobre los puntos de fuga con impactos de 100 micras, 0,1 segundos y la intensidad menor necesaria para conseguir un leve blanqueamiento de los microaneurismas.

En el edema macular diabético difuso no aplicamos láser en rejilla, dado que los resultados visuales con esta técnica son muy pobres. En los casos con evidencia de tracción, como ya se ha comentado, preferimos el tratamiento quirúrgico y en aquellos sin evidencia de tracción estamos evaluando la utilidad de los antiangiogénicos y los dispositivos de liberación gradual de corticoides. No obstante, probablemente lo más importante en el tratamiento del edema macular en todas sus versiones, sea conseguir un buen control metabólico y tensional.

En la RD proliferativa seguimos aplicando una panretinofotocoagulación como tratamiento de base, la cual se asocia con la inyección de antiangiogénicos intravítreos en casos de retinopatía proliferativa persistente a pesar de la fotocogulación, en casos con neovasos en iris o en casos con edema macular asociado a la RD proliferativa. La técnica de la panretinofotocogulación consiste en la aplicación de unos 1.500-2.000 impactos distribuidos en 3 sesiones separadas unas 2 semanas entre sí. El tratamiento se aplica desde arcadas hasta periferia, respetando 500 micras desde el borde nasal de papila y 2 diámetros de disco temporales a la mácula. Los parámetros que utilizamos son impactos de 500 micras, 0,1-0,2 segundos y la intensidad necesaria para obtener una coloración blanco-grisácea de la retina.

Dr. Alfredo García Layana

La inyección de triamcinolona de manera previa a la fotocoagulación focal en caso de edemas difusos puede mejorar los resultados. La panretinofotocoagulación tiendo a realizarla de manera precoz cuando existe retinopatía diabética proliferativa sin esperar a que alcance características de alto riesgo. Los antiangiogénicos pueden ser útiles inyectados 10 días antes de una vitrectomía, pero no evitan que se deba realizar posteriormente una panretino completa ya que su efecto en caso contrario es transitorio. En caso de vitrectomías me parece fundamental recordar que la panfotocoagulación se debe realizar hasta pars plana indentando 360º para asegurarnos que esta es completa a fin de evitar los resangrados.

Dr. Juan Carlos Elvira Cruañes

Hace años que no realizo rejillas maculares, proporcionaban poca mejoría visual y aumentaban el componente isquémico macular. La triamcinolona y también los antiangiogénicos consiguen reducir temporalmente el edema macular difuso, procediendo posteriormente a fotocoagulación focal sobre microaneurismas perimaculares, según los criterios habituales del ETDRS. La panfotocoagulación retiniana sigue siendo el tratamiento principal en el manejo de la retinopatía proliferativa, igualmente según los criterios del ETDRS. Podemos controlar con la OCT la evolución de la mácula tras el láser, administrando triamcinolona en caso de producirse edema macular. Igualmente, utilizamos triamcinolona durante la cirugía de la catarata de pacientes con retinopatía diabética y edema macular. En resumen,

en ausencia de tracción: a) para el edema macular focal (leve-moderado) láser focal. Controles posteriores con exploración y OCT. Si no aprecio mejoría, triamcinolona/antiangiogénico, completando de nuevo con láser focal. En edemas difusos, severos y sin tracción, triamcinolona/antiangiogénico y luego láser focal. Si evidenciamos isquemia macular asociada a edema, láser focal sobre microaneurismas alejándonos de la fóvea, aunque la mejoría en estos casos es escasa. Ante signos de tracción, como ya he comentado, vitrectomía.

Dr. Javier Aráiz

La experiencia en los últimos años con corticoides intravítreos y probablemente en un futuro próximo con fármacos anti VEGF, nos ha hecho más selectivos en el uso de la fotocoagulación láser, que sigue siendo tratamiento de primera elección en muchas de las manifestaciones de la retinopatía diabética.

En el edema macular focal, utilizo la fotocoagulación focal en base a los hallazgos biomicroscópicos y angiográficos. La fotocoagulación «en rejilla» o «en rejilla» modificada para los demás focales-difusos o difusos.

En situaciones de cuadros de exudación masiva con gran engrosamiento foveal y sin tracción objetivable, la administración intravítrea de triamcinolona seguida de fotocoagulación selectiva de las áreas de escape, una vez que disminuye considerablemente el grosor macular, proporciona en mi opinión reducciones del edema más duraderas y con menores grados de recidiva.

En el edema macular quístico, la eficacia de la fotocoagulación láser es muy discutible y en todo caso muy limitada. Probablemente el tratamiento de elección sea la administración de corticoides intravítreos.

En la retinopatía diabética proliferativa, practico de primera elección la fotocoagulación panretiniana según los criterios establecidos, si bien la vitrectomía se tiende a realizar más precozmente en el caso de hemorragias vítreas que no permiten una adecuada fotocoagulación o cuando ya existe un desprendimiento de retina traccional sintomático y progresivo.

Pregunta 5.- La inyección intravítrea de acetónido de triamcinolona (Trigón®) ha sido empleada en el tratamiento del edema macular diabético, pese a que determinados aspectos como la ausencia de denominación como producto específico para su uso en oftalmología, la yatrogenia asociada a su empleo y la transitoriedad del beneficio que provocan han limitado su uso. ¿Qué indicaciones reserva para estas inyecciones? ¿Qué pauta de tratamiento realiza?

Dr. José María Ruiz Moreno

Si el estudio con OCT nos clasifica el edema macular diabético como no traccional realizaremos una angiografía fluoresceínica que nos permitirá considerarlo como por escape focal o difuso. Si se trata de un edema por escape focal el tratamiento es la fotocoagulación directa de las zonas de escape con láser de argón. Si se trata de un edema por escape difuso realizamos la inyección intravítrea de 4 mg de triamcinolona en 0,1 ml y a los 15-20 días procedemos a realizar una fotocoagulación en rejilla. Esta pauta permite realizar la rejilla cuando el edema ha desaparecido (retina con espesor normal) con lo cual empleamos mucha menos energía laser con menos efectos secundarios, los impactos se realizan mejor y el resultado aunque el estudio multicéntrico aun no ha publicado sus conclusiones, en mi opinión está mejorando estos casos con edema macular difuso.

Dra. Marta Suárez de Figueroa

No utilizo la triamcinolona intravítrea ni en el edema macular diabético ni en la RD proliferativa. No por «la ausencia de denominación como producto específico para su uso en oftalmología» como define el Dr. Javaloy en esta pregunta, sino por las severas complicaciones asociadas a su administración intravítrea, entre las que destacan la catarata y el glaucoma. Además, en nuestra experiencia su efecto beneficioso sobre el edema macular no sólo es temporal, si no que además induce tolerancia, es decir que el efecto beneficioso del tratamiento se reduce con inyecciones repetidas.

Dr. Alfredo García Layana
Clínica Universitaria de Navarra. Pamplona

Actualmente la indico en casos de edema macular difuso de manera previa a realizar una

rejilla modificada. Se puede inyectar cada 6 meses pero presiento que su utilización va a ser cada vez menor por sus efectos secundarios y la transitoriedad de su efecto. Existen casos de muy buena respuesta con una sola inyección pero no es lo habitual.

Dr. Juan Carlos Elvira Cruañes

En mi opinión, el conocimiento de la yatrogenia de la triamcinolona ha permitido un mejor uso de ésta. El glaucoma suele controlarse adecuadamente con tratamiento tópico hipotensor; las endoftalmitis estériles con procedimientos para eliminar el conservante. Los pacientes son informados convenientemente, y seguidos actualmente para diagnosticar estos problemas. La catarata inducida suele producirse con inyecciones repetidas, pero en general, también puede solucionarse. No obstante, su uso como medicación de uso compasivo siempre implica una cierta preocupación para el oftalmólogo, especialmente por riesgo de endoftalmitis o glaucoma refractario al tratamiento que requiera intervención. Me he visto obligado en alguna ocasión a realizar una vitrectomía para retirar la triamcinolona tanto por glaucoma como por endoftalmitis aguda, probablemente estéril (finalmente el paciente respondió a la vitrectomia con buena visión postoporatoria). Realmente pienso que el oftalmólogo sigue estando intranquilo con estas pautas de administración. Ello nos lleva a intentar evitar la triamcinolona, actualmente sustituyéndola con antiangiogénicos. Considero que son algo menos eficaces y de efecto menos prolongado sobre el edema macular diabético, lo que obliga a estar más atentos para una fotocoagulación temprana tras la inyección intraocular de estos últimos. Un punto importante a añadir, es la gran utilidad de la triamcinolona durante la vitrectomía, en la que prácticamente se utiliza para la mayoría de pacientes diabéticos.

Dr. Javier Aráiz

Las recurrencias de edema macular posteriores a la inyección intravítrea de triamcinolona son muy elevadas en un plazo de 3-6 meses, hecho que junto con los efectos secundarios nos ha hecho ser más restrictivos con su utilización.

Utilizo la triamcinolona, como ya he explicado anteriormente, en situaciones en las que no hayamos respuesta a la resolución del edema tratado con láser, en edemas maculares masivos y en el edema macular quístico.

Asimismo en ocasiones lo utilizo al final de la vitrectomía, como un medio para reducir con mayor rapidez el engrosamiento macular, una vez que se ha conseguido liberar la tracción en la interfase vitreo-retina.

Pregunta 6.- Otras técnicas más novedosas incluyen la colocación de dispositivos de liberación lenta o la utilización de antiangiogénicos mediante inyección intravítrea. ¿Qué opinión le merecen estas terapias? ¿Cuáles son en su opinión las líneas maestras que guiarán en el a medio y largo plazo el futuro en el manejo de la enfermedad?

Dr. José María Ruiz Moreno

En mi experiencia el empleo de la inyección intravítrea de los antiangiogénicos aislados como tratamiento del edema macular diabético no está justificada ya que al desaparecer la medicación en 4 ó 6 semanas el edema recidivará. La triamcinolona intravítrea funciona mejor que los antiangiogénicos para reducir el edema macular, es mas rápida y dura mas el efecto. Esto es probablemente debido a que ésta actúa como antiangiogénico y como antiinflamatorio estabilizando la permeabilidad de las membranas celulares. Sin embargo, como ya hemos comentado no sirve como único tratamiento y debe adicionarse el tratamiento con fotocoagulación. Si no lo hacemos en este caso a los 3 meses recidiva el edema macular.

Respecto de los dispositivos de liberación lenta estamos en este momento participando en dos ensayos clínicos de fase III con dos diferentes esteroides. Por cuestiones de confidencialidad no podemos ofrecer resultados, aunque estamos muy esperanzados en su futuro uso.

Por último no debemos olvidar que a pesar de los avances comentados el manejo de la retinopatía diabética debe incluir un control adecuado del paciente diabético. Un control estricto de la glucemia (hemoglobina glicosilada de 7%) y de la tensión arterial del paciente son fundamentales para prevenir la pérdida de visión por retinopatía diabética.

Dra. Marta Suárez de Figueroa

En este momento, se está evaluando la utilidad de los dispositivos de liberación gradual de dexametasona en el edema macular diabético, en un ensayo clínico en fase III todavía en fase de reclutamiento de pacientes. Los resultados del dispositivo de liberación de fluorocinolona, demostraron un efecto beneficioso sobre el edema macular pero fue necesario intervenir de cataratas al 90% de los pacientes tratados y se diagnosticó glaucoma cortisónico en el 60%, siendo necesaria una cirugía filtrante en la mitad de ellos.

Los resultados en el edema macular diabético de los diferentes antiangiogénicos (pegabtanib sódico, ranibizumab y bevacizumab) parecen prometedores, aunque todavía sólo se han presentados resultados de estudios en Fase II de pegabtanib sódico (Macugen) y bevacizumab (Avastin). Se ha descrito también la regresión de los neovasos en la RD proliferativa con bevacizumab y con pegabtanib sódico. La inyección de bevacizumab intravítrea produce una regresión a la semana de la mayor parte de los neovasos tanto del segmento anterior como posterior. Este efecto hace del bevacizumab una herramienta útil asociada a la cirugía vitreorretiniana ya que simplifica la delaminación y segmentación de las proliferaciones fibrovasculares y facilita la reabsorción de las hemorragias vítreas postoperatorias. En los ojos con glaucoma neovascular, la inyección intravítrea de bevacizumab produce la desaparición temporal de los neovasos reduciéndose así el riesgo de sangrado durante la cirugía filtrante.

A medio y largo plazo se seguirán ensayando nuevos antiangiogénicos y probablemente no sólo aquellos que actúen sobre el factor de crecimiento endotelial vascular, sino además otros que inhiban el crecimiento de neovasos por mecanismos diferentes. Dado que la mayor limitación de los antiangiogénicos es su temporalidad, tal vez en el futuro se disponga de sistemas de liberación gradual que eviten la necesidad de inyecciones intraoculares repetidas.

Dr. Alfredo García Layana

Los antiangiogénicos no son tan potentes como la triamcinolona en el tratamiento del edema macular pero por el contrario sus efectos secundarios son raros. Creo que se utilizarán durante un tiempo con optimismo (fase de luna de miel) y después su empleo decaerá al menos en su formato actual. Tienen también un papel interesante previo a la vitrectomía para reducir el sangrado de los neovasos existentes. Los dispositivos de liberación lenta de corticoide tienen importantes efectos secundarios en forma de cataratas o glaucoma y en su versión actual no les veo un futuro prometedor. Sin embargo, lo sistemas depot tienen un futuro prometedor ya que se trata de un proceso crónico y por tanto el tratamiento debe plantearse a largo plazo. Habrá que probar si los anti VEGF en este tipo de dispositivos son un a herramienta más eficaz que en su formato actual. Se desarrollarán nuevas sustancias de efecto antiinflamatorio y/o anti-VEGF sin tantos efectos secundarios y más potentes. La ruboxistaurina que parecía un fármaco prometedor, no ha conseguido demostrar un efecto muy potente en los ensayos clínicos preliminares.

Dr. Juan Carlos Elvira Cruañes

No dispongo de experiencia personal en dispositivos de liberación retardada. En cuanto a los antiangiogénicos, me parecen tremendamente útiles (mi mayor experiencia es con Avastin®) para el tratamiento de proliferaciones severas, previamente a la vitrectomía, o para los resangrados tras vitrectomía. También para casos de glaucoma neovascular, o rubeosis iridis importante, permitiendo ganar tiempo para la fotocoagulación. No obstante, su efecto es en mi experiencia igualmente pasajero, por lo que deben completarse con otro tratamiento, láser/cirugía. Sería de esperar nuevos antiangiogénicos selectivos de mayor permanencia intraocular que evitaran la necesidad de la panfotocoagulación retiniana, lo que puede llegarnos en un futuro no lejano. En lo que se refiere a tratamiento oftalmológico intuyo que durante unos cuantos años seguiremos con unos criterios similares a los actuales. Los mejores medios diagnósticos actuales como la OCT nos evidencian más indicaciones quirúrgicas aunque por problemas por lo general algo menos severos que anteriormente.

Dr. Javier Aráiz

Los antiangiogénicos, además de inhibir la proliferación de neovasos y facilitar el cierre de los mismos, tienen una acción inhibidora sobre la perme-

abilidad vascular, lo que les hace potencialmente útiles en el manejo del edema macular diabético.

Creo que los antiangigénicos son y en un futuro próximo van a ser una herramienta útil como coadyuvantes del láser en el manejo del edema macular diabético, al disminuir la permeabildad vascular, así como en la retinopatía diabética proliferativa, a la hora de favorecer la cirugía en cuanto a que se disminuye las hemorragias per y postquirúrgicas.

Por otra parte se están desarrollando dispositivos de liberación lenta y mantenida de corticoides como la fluocinolona, con menores efectos no deseados y posiblemente mayor eficacia al ser fármacos diseñados específicamente para su administración intraocular.

Creo que el futuro inmediato está en esta línea, lo que probablemente nos hará ser más selectivos a la hora de indicar tratamientos quirúrgicos o mediante fotocoagulación láser.

Protocolo de actuación ante una vasculitis retiniana

SAINZ DE LA MAZA MT[1]

La vasculitis retiniana se define como la afectación inflamatoria de los vasos retinianos (fig. 1). Mientras que una vasculitis en otro lugar del organismo se puede confirmar y clasificar según los hallazgos histopatológicos, el diagnóstico de una vasculitis retiniana se basa en la observación oftalmoscópica del fondo del ojo, complementada con la angiografía fluoresceínica. La vasculitis retiniana puede afectar a cualquiera de los vasos que nutren la retina, ya sean arteriolas, vénulas, o capilares y puede aparecer en muchos casos de uveítis intermedia, uveítis posterior, o panuveítis. Su importancia radica en sus consecuencias en la agudeza visual y en su asociación con enfermedades oculares o sistémicas, algunas de estas últimas potencialmente letales.

Los pacientes con vasculitis retiniana pueden estar completamente asintomáticos, especialmente aquéllos con afectación periférica leve o presentar síntomas tales como la amaurosis fugax o la visión borrosa intermitente o los escotomas debidos a áreas de isquemia; la pérdida de la visión central, la dificultad en la lectura, la alteración de la visión de los colores o las metamorfopsias debidas a edema macular cistoide; o las miodesopsias debidas a células en el vítreo. El dolor y el enrojecimiento son muy raros pero pueden aparecer si existe una isquemia severa o si existe una escleritis asociada.

Los signos clínicos suelen aparecer en ambos ojos e incluyen el envainamiento vascular inflamatorio, la turbidez vítrea (fig. 2), el edema de papila o el edema macular cistoide. En aproximadamente 1/3 de los casos puede asociarse una uveítis anterior y esporádicamente puede asociarse una escleritis. De entre ellos el más característico es el envainamiento vascular inflamatorio el cual puede afectar sólo a vénulas, sólo a arteriolas, o a ambas estructuras (en cualquier localización pero más frecuentemente en la periferia retiniana). Se observa un envainamiento blanco-grisáceo de los vasos sanguíneos retinia-

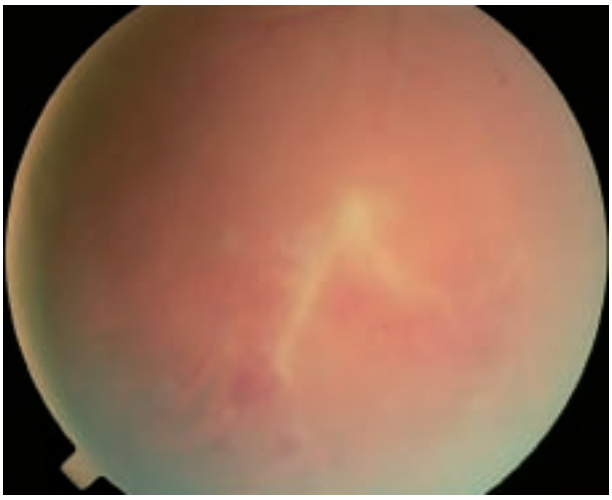

Fig. 1: Vasculitis retiniana.

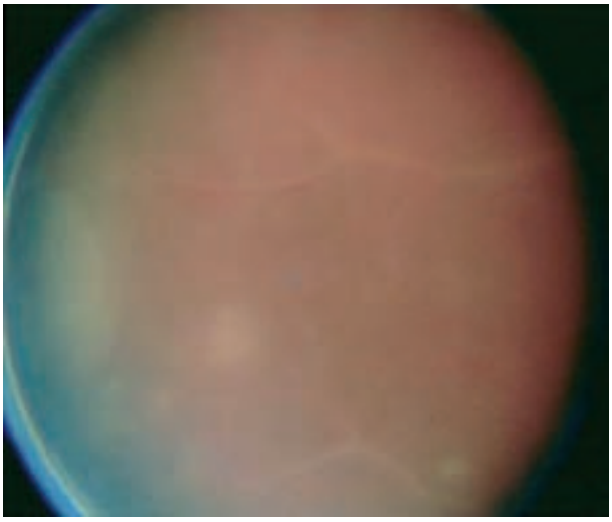

Fig. 2: Turbidez vítrea en vasculitis retiniana.

[1] Médico Adjunto Consultor. Servicio de Oftalmología. Hospital Clínico de Barcelona. Barcelona.

nos que cursa con exudación a través de las paredes vasculares en la angiografía fluoresceínica en asociación con inflamación intraocular, especialmente en cámara anterior y/o vítrea. Dicho envainamiento vascular inflamatorio suele ser segmentario, es decir alternando áreas normales con áreas patológicas, y con bordes difusos y plumosos.

El envainamiento perivascular que no tiene una etiología inflamatoria no se acompaña de exudación angiográfica ni de inflamación intraocular y puede asociarse a cambios arterioscleróticos, diabetes, oclusiones vasculares, enfermedad de Coats, o incluso vasculitis retiniana previa ya controlada. Dicho envainamiento vascular no inflamatorio frecuentemente es a lo largo del vaso y con bordes muy bien definidos.

En muchos casos también existe una gran celularidad vítrea; dicha turbidez vítrea puede ser intensa pero generalmente permite la visualización de la patología vascular. A veces se observan bolas de nieve en el vítreo inferior. La mayoría de pacientes con afectación vítrea tiene un desprendimiento posterior de vítreo asociado. También podemos encontrar edema de papila, palidez del disco óptico, o edema macular cistoide. En el caso de que la vasculitis retiniana de lugar a una oclusión vascular podremos observar áreas blanquecinas de inflamación retiniana debido a la isquemia, hemorragias intrarretiniana, o exudados algodonosos. La isquemia retiniana crónica puede dar lugar a neovascularización subretiniana con áreas de fibrosis que puede evolucionar hacia una retinopatía proliferativa e incluso a desprendimiento de retina. La oclusión de la arteria central de la retina o la oclusión venosa son raras y se suelen asociar a la vasculitis retiniana asociada a enfermedades sistémicas tales como la enfermedad de Behçet más que a la vasculitis retiniana idiopática.

En cuanto al diagnóstico de la vasculitis retiniana, la angiografía fluoresceínica nos ayudará a detectar más fácilmente la patología vascular y sus complicaciones tales como oclusión, infarto, hemorragias, neovascularización, o edema macular cistoide (fig. 3).

En cuanto al diagnóstico de la enfermedad asociada, según los hallazgos tras el interrogatorio por aparatos y la exploración ocular, podremos sospechar o no la existencia de una enfermedad sistémica o la existencia de una enfermedad ocular específica (esquema 1). Si existe sospecha de enfermedad sistémica deberemos diferenciar si existe retinitis, vasculitis oclusiva, o vasculitis no oclusiva (esquema 2). En el caso de que exista sospecha de enfermedad sistémica y retinitis, las posibilidades diagnósticas serán retinitis por citomegalovirus, toxoplasmosis (fig. 4), candidiasis, enfermedad de Behçet (fig. 5), herpes simplex o zoster, sífilis, o linfoma. El protocolo de estudio se presenta en la tabla 1. En el caso de que exista sospecha de enfermedad sistémica y vasculitis oclusiva, las posibilidades diagnósticas serán enfermedad de Behçet, lupus eritematoso sistémico, poliarteritis nodosa (fig. 6), granulomatosis de Wegener, sarcoidosis (fig. 7), o arteritis de células gigantes. El protocolo de estudio se presenta en la tabla 2. En el caso de

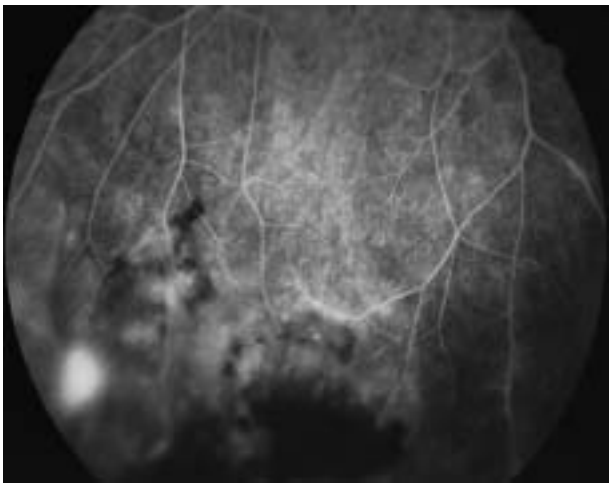

Fig. 3: Angiografía fluoresceínica en vasculitis retiniana.

Esquema 1.

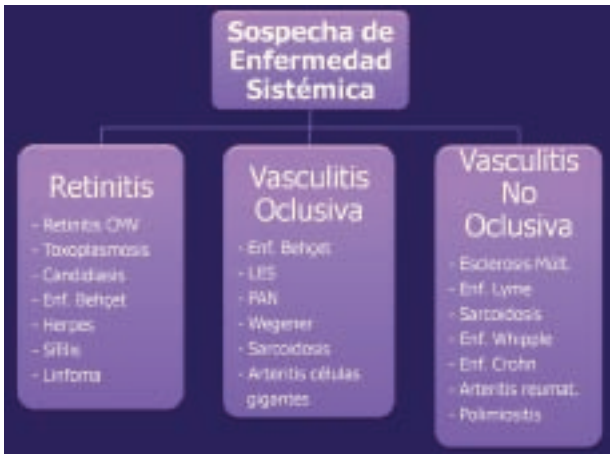

Esquema 2.

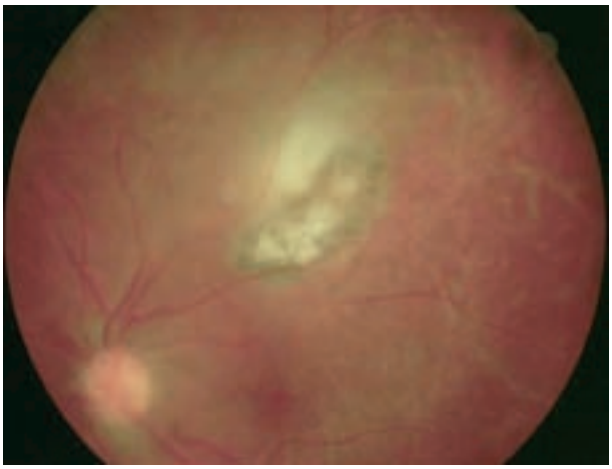

Fig. 4: Toxoplasmosis con vasculitis retiniana y retinitis.

Fig. 5: Enfermedad de Behçet con vasculitis retiniana y retinitis.

Tabla 1. Vasculitis retiniana con sospecha de enfermedad sistémica y retinitis. Protocolo de estudio

— Examen médico
— Serología toxoplásmica y/o herpética
— Serología HIV
— Cultivo de Cándida
— FTA-abs, RPR
— Resonancia magnética
— Biopsia vítrea: citología y PCR

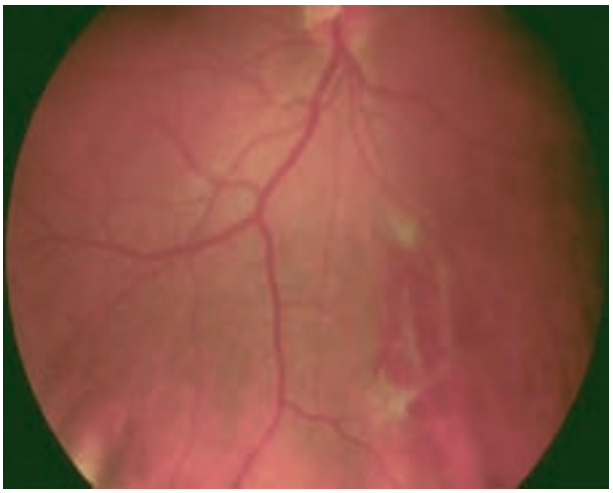

Fig. 6: Poliarteritis nodosa con vasculitis oclusiva.

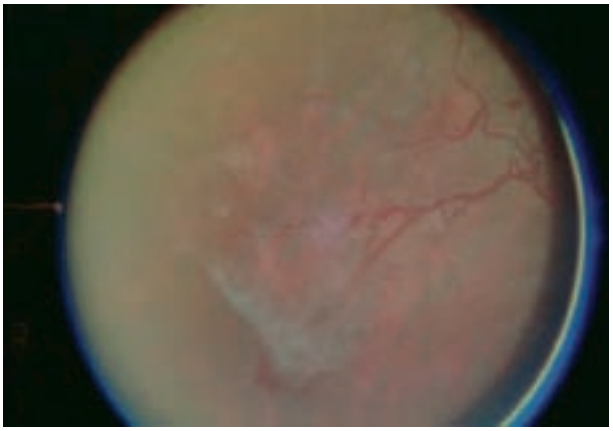

Fig. 7: Sarcoidosis con vasculitis oclusiva.

Tabla 2. Vasculitis retiniana con sospecha de enfermedad sistémica: vasculitis oclusiva. Protocolo de estudio

— HLA-B5
— ANA, anti-DNA
— VSG, Prot. C Reactiva
— cANCA y pANCA
— Enzima convertidora de la angiotensina (ECA)
— Biopsia de la arteria temporal
— Biopsia de otro tejido afectado

que exista sospecha de enfermedad sistémica y vasculitis no oclusiva, las posibilidades diagnósticas serán esclerosis múltiple (fig. 8), enfermedad de Lyme, sarcoidosis, enfermedad de Whipple, enfermedad de Crohn, arteritis reumatoide o polimiositis. El protocolo de estudio se presenta en la tabla 3. Si no existe sospecha de enfermedad sistémica, el cuadro será propiamente ocular y deberemos plantear las posibilidades diagnósticas tales como necrosis retiniana aguda (fig. 9), angiitis de rama en escarcha, retinocoroidopatía en perdigonada (fig. 10), enfermedad de Eales, pars planitis, toxoplasmosis, arteritis retiniana y aneurismas, o vasculitis retiniana idiopática (fig. 11) (esquema 3). En ese caso, no existe necesidad de pruebas complementarias puesto que el diagnóstico se basa en los hallazgos clínicos oculares.

Mención aparte merece la vasculitis retiniana idiopática por su frecuencia. Suele aparecer en pacientes jóvenes, generalmente antes de los 40 años de edad y suele desaparecer hacia los 50 años. No existe preponderancia de ninguno de los dos sexos (razón mujer/hombre igual). El sig-

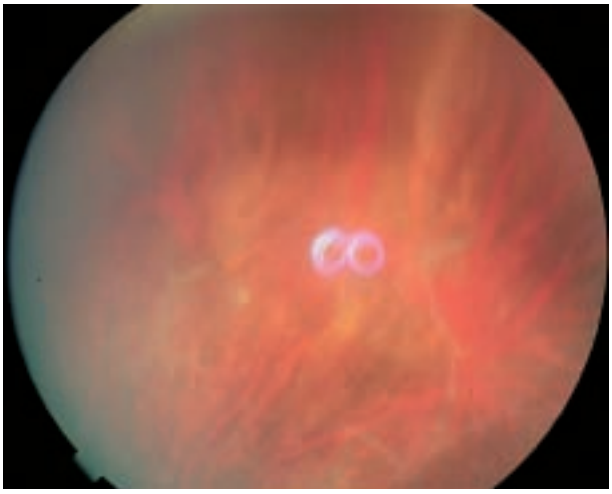

Fig. 8: Esclerosis múltiple con vasculitis no oclusiva.

Tabla 3. Vasculitis retiniana con sospecha de enfermedad sistémica: vasculitis no oclusiva. Protocolo de estudio

— Resonancia magnética
— Serología antiborrelia
— Enzima convertidora de la angiotensina (ECA)
— Rx tórax
— Scan de galio
— Enzimas musculares

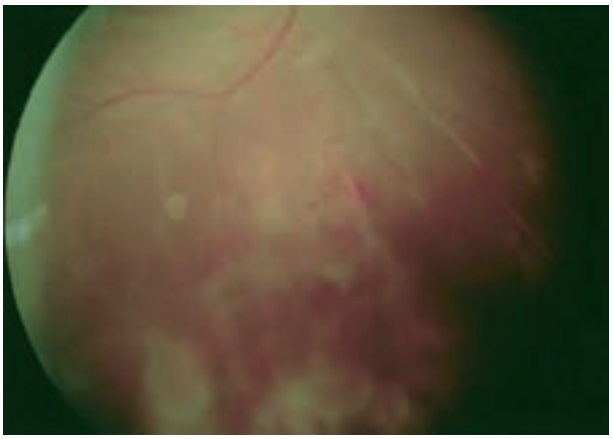

Fig. 9: Necrosis retiniana aguda. Vasculitis retiniana.

Fig. 10: Retinocoroidopatía en perdigonada. Vasculitis retiniana.

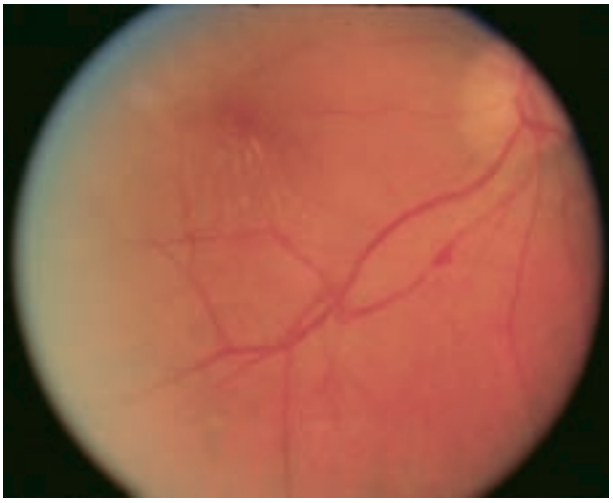

Fig. 11: Vasculitis retiniana idiopática.

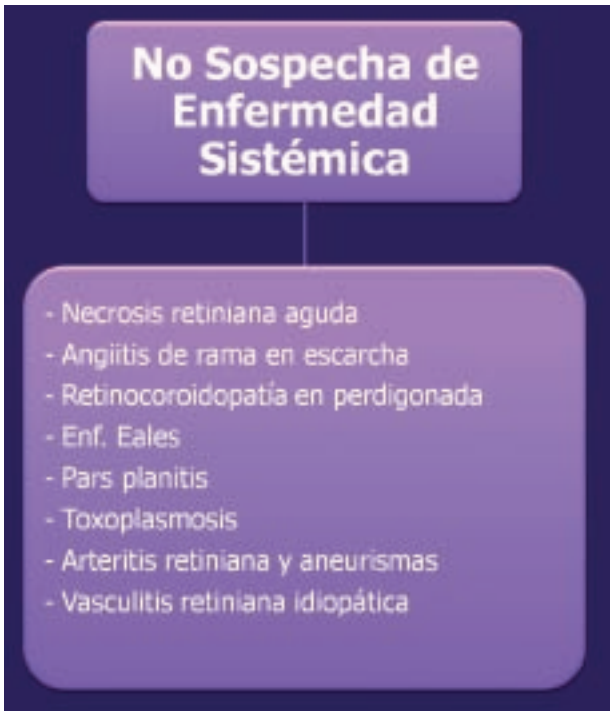

Esquema 3.

no clínico más frecuente es el envainamiento vascular periférico (64%), más frecuentemente arteriolitis (periflebitis: 15%), seguido de el edema macular (60%). La uveítis anterior, las alteraciones del epitelio pigmentario, o la coroiditis también pueden aparecer (33%). La neovascularización retiniana (16%), la periflebitis (15%) y las oclusiones venosas (10%) son mucho menos comunes. Los infiltrados retinianos no suelen aparecer en esta entidad lo cual constituye un signo de gran valor para diferenciar los pacientes con vasculitis retiniana idiopática de aquéllos con enfermedad de Behcet.

Existen tres posibles categorías o tipos:

— Vasculitis retiniana exudativa o edematosa no-oclusiva, la más frecuente. En la angiografía fluoresceínica se observa exudación vascular y la principal causa de pérdida de visión es el edema macular cistoide. La respuesta al tratamiento suele ser buena en los estadíos tempranos de la enfermedad, pero la visión puede perderse por la afectación macular crónica.

— Vasculitis retiniana oclusiva isquémica, que afecta al 20% de los pacientes y se caracteriza por hemorragias periféricas retinianas con falta de perfusión vascular en la angiografía fluoresceínica. Existen neovascularización, hemorragias intrarretinianas, vasos obliterados, y envainamiento vascular periférico. El pronóstico visual de este grupo es mucho peor que el del grupo anterior. Muchos de estos pacientes pueden sufrir alteraciones vasculares tales como accidentes vasculares cerebrales de gran transcendencia teniendo en cuenta de que suelen ser jóvenes. Se aconseja controlar los factores de riesgo cardiovascular como la presión arterial, el nivel de lípidos en sangre, y particularmente el hábito tabáquico

— Vasculitis retiniana con coroiditis

Ante una vasculitis retiniana es importante diagnosticar si existe o no una enfermedad asociada, tratar tanto la vasculitis retiniana si lo requiere, como sus complicaciones (isquemia) y enviar a los especialistas adecuados tanto para el tratamiento de la enfermedad sistémica como para el control de los factores de riesgo cardiovascular.

Suero para la córnea, ¿siempre autólogo o alogénico en ocasiones?

MALDONADO MJ

Aunque las primeras descripciones sobre la bondad del uso del suero autólogo para el tratamiento del ojo seco datan de mediados de los años 80, no ha sido hasta casi entrado el siglo 21 que se ha popularizado su uso en diversas patologías de la córnea y la superficie ocular. Sin ir más lejos, los doctores López-García, Rivas, García-Lozano y Murube han descrito últimamente su efecto terapéutico en ojos con queratopatía asociada a la aniridia en una serie que constituye la primera publicada hasta la fecha con dicha indicación (1).

A nadie se le escapa el efecto no solo lubricante sino también nutricional del suero autólogo frente a las lágrimas artificiales. Entre otros, el suero autólogo presenta concentraciones superiores a la lágrima humana de diversos factores que se conocen como epiteliotróficos; por ejemplo la vitamina A, la fibronectina, la lisozima y los factores de crecimiento epiteliales y transformante.

Toda vez que se están ampliando las indicaciones del suero autólogo y son un número cada vez mayor de pacientes los que lo están recibiendo, será lógico afrontar no obstante algunas complicaciones o limitaciones en su utilización. Por ejemplo, existe ya algún caso en la literatura que describe la deposición de inmunoglobulinas en la córnea tras la aplicación de suero autólogo en un paciente que había presentado con anterioridad queratitis herpética y que estaba siendo tratado por padecer un episodio de rechazo del injerto corneal con defecto epitelial asociado (2). Yo he podido constatar la aparición de un infiltrado anular de similares características durante la aplicación de suero autólogo en un paciente sano con historia de lupus discoide que permanecía asintomático desde hace al menos 4 años. La existencia de estas complicaciones nos deben conducir inexorablemente a la reflexión de si son todos los pacientes igualmente buenos candidatos a la terapia con suero autólogo.

En dos publicaciones recientes en las revistas Eye y Cornea, Chiang et al, del Hospital Médico Universitario de China en Taiwán, abordan la cuestión de la utilización terapéutica de suero alogénico en vez de autólogo (3,4). Dichos autores obtuvieron el suero de familiares de los pacientes en los casos en los que el autólogo no podía obtenerse o no se aconsejaba por la enfermedad de base sistémica. Algunos casos incluidos en la muestra fueron pacientes con alteración severa de la superficie ocular por enfermedad crónica injerto contra huésped, por ejemplo. Los controles analíticos de los donantes contemplaron la ausencia de serología positiva y la historia hubo de ser negativa para hepatitis, bacteriemia o inmunodeficiencia, como se plantea de rutina en las transfusiones de hemoderivados.

Ambos estudios encontraron un efecto clínico beneficioso del uso de suero alogénico en 36 pacientes, que comprendió la mejora sintomática y el cierre de los defectos epiteliales persistentes en aproximadamente el 50% de la muestra estudiada a las 2 semanas de iniciada esta terapia coadyuvante. Aquellos casos en los que el defecto persistía a las dos semanas fueron objeto de transplante de membrana amniótica. Los autores no encontraron complicación alguna por la utilización de suero alogénico en las series estudiadas.

La conclusión de ambos estudios es que en aquellos pacientes en los que está indicada la aplicación de suero autólogo pero éste no debe obtenerse del mismo paciente por enfermedad sistémica, el suero alogénico representa una alternativa efectiva y segura.

[1] Doctor en Medicina. Clínica Universitaria de Navarra.

La utilización del suero autólogo presenta numerosas ventajas sobre otras fuentes; tanto el suero bovino fetal como el suero del cordón umbilical y el alogénico del adulto pueden ser fuentes potenciales de transmisión de enfermedades infecciosas y presentan un mayor grado de antigenicidad que aquél del propio paciente. Sin embargo, el anecdotario de las reacciones adversas parece apuntar a que aquellos pacientes con inmunocomplejos circulantes pueden estar a riesgo de desarrollar depósitos epiteliales o subepiteliales que compliquen notablemente el curso clínico de otro modo habitualmente favorable en esta aplicación tópica.

McDonnell et al (2) tuvieron la oportunidad de analizar el botón corneal llegando a la conclusión de que los infiltrados eosinofílicos que pudieron detectar en la microscopía óptica teñían positivamente para las inmunoglobulinas G, M, A y para las cadenas ligeras kappa y lambda utilizando técnicas de inmunohistoquímica. Por ello concluyeron que la aplicación de suero autólogo en el contexto de un rechazo contra el botón donante pudo facilitar la deposición de precipitados inmunes.

Curiosamente, tanto en el caso descrito por McDonnell et al (2) como el que pude constatar en un paciente con el diagnóstico de lupus discoide clínicamente inactivo, el infiltrado anular resultaba claramente opalescente, mientras que en aquellas patologías que cursan con deposición monoclonal de inmunoproteínas el aspecto biomicroscópico del infiltrado es cristalino. McDonnell et al (2) pudo constatar la naturaleza claramente policlonal del infiltrado ya que tiñó positivamente para IgM, IgG, IgA y las cadenas ligeras kappa y lambda.

Todas estas observaciones nos llevan probablemente a concluir que el suero autólogo es un excelente coadyuvante tópico en muchas patologías de la córnea y la superficie ocular siempre y cuando el paciente presente normalidad inmune sistémica. Sin embargo, en pacientes con historia de fenómenos de autoinmunidad o episodios de rechazo que puedan conllevar la existencia de inmunocomplejos circulantes, el suero alogénico, obtenido con las mismas garantías que en cualquier procedimiento de transfusión de hemoderivados, puede ser una alternativa mucho más adecuada y similarmente eficaz a la utilización del suero autólogo.

BIBLIOGRAFÍA

1. López-García JS, Rivas L, García-Lozano I, Murube J. Autologous serum eyedrops in the treatment of aniridic keratopathy. Ophthalmology 2008; publicado online en agosto 2007.
2. McDonnell PJ, Schanzlin DJ, Rao NA. Immunoglobulin deposition in the cornea after application of autologous serum. Arch Ophthalmol 1988;106:1423-1425.
3. Chiang CC, Chen WL, Lin JM, Tsai YY. Allogenic serum eye drops for the treatment of persistent corneal epithelial defect. Eye 2008: publicado online en enero 2008.
4. Chiang CC, Lin JM, Chen WL, Tsai YY. Allogenic serum eye drops for the treatment of severe dry eye in patients with chronic graft-versus-host disease. Cornea 2007; 26: 861-863.

Pterygion: origen y evolución del nombre

MURUBE J[1]

El artículo aparecido en el número anterior de Studium Ophthalmologicum (17) sobre la evolución semántica y conceptual del término griego *kollyrion* (colirio) ha sido motivo de diversas preguntas y comentarios de algunos lectores sobre otros diminutivos griegos aplicados a términos médicos oftalmológicos, como pterygion.

Pterygion procede de la raíz griega *pterón* (πτερόν), ala, de donde derivó *ptéryx, ptérigos* (πτέρυξ, -υγος), ala, o que tiene alas. La raíz griega *pterón* y *ptéryx* han sido utilizadas en la literatura científica para numerosos neologismos de las lenguas europeas modernas, como pterigoide (hueso u objeto con forma de ala), helicóptero (nave aérea con hélices horizontales), hemíptero (insecto generalmente de 4 alas, cuya mitad *hemi-* (ήμι-) de sus alas anteriores suelen ser coriáceas), pterodáctilo (reptil volador extincto, que tenía membranas interdigitales, como el murciélago actual), etc.

A la raíz *ptéryx-* se le añadió el sufijo *–ion,* con significado de diminutivo. En la antigua Grecia prerromana, entre las varias formas de transformar un substantivo en su diminutivo estaba el añadirle el sufijo *–ion* (-ιον). Así, de *phlebs* (φλέψ), vaso sanguíneo, derivó *phlébion* (φλέβιον), para indicar un pequeño vaso, vénula o arteriola; de *pyramís* (πyraμís), pirámide, surgió *pyramidion* (πυραμιδιον), para designar la parte suprema de una pirámide, que necesitaba una diferenciación terminológica, pues a veces cambia de inclinación y se hace menos aguda, o se recubría de láminas de oro (18), etc. Así, pues, los griegos antiguos añadieron a la raíz *pteryg-* el sufijo diminutivo *-ion,* y formaron el término *pterygion,* que primero sirvió para designar el ala de los insectos, pero que ya en los textos hipocráticos aparece usado también para expresar la invasión conjuntival de la córnea, por su parecido a un ala (fig. 1).

El sufijo griego *–ion* ha perdurado en el griego moderno hasta ahora, pero ya no con significado de diminutivo, que actualmente suele hacerse con el sufijo *–aki.* Citemos como una anécdota colateral, que el nombre vasco Iñaki, que no es un diminutivo (en euskera el diminutivo suele hacerse con el sufijo *–txu*), suena a un griego actual como una denominación diminutiva y cariñosa.

En el transcurso de la historia, los escritores de la Roma clásica republicana e imperial incorporaron muchos términos griegos, y en el caso del *pterygion,* en vez de tomar la raíz griega *ptéryx-* y añadirle cualquiera de los sufijos diminutivos latinos, tomaron el término diminutivo griego completo *—pterygion—,* y lo latinizaron como *pterygium.* Quizás por confundirlo con los neutros latinos en *–um,* el griego *pterygion* pasó al latín *pterygium,* no como un diminutivo, sino como un término positivo simple de género neutro, con plural en *–ia.* En esta forma latinizada lo usaron Plinio y Celso, para designar la invasión episcleroconjuntival sobre la córnea (2). Sin embargo, este término no se extendió en el habla popular romana para el significado que nos ocu-

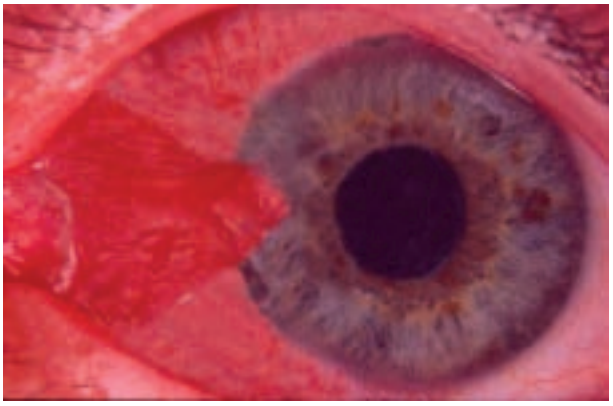

Fig. 1: Pterygion craso.

[1] Catedrático de Oftalmología de la Universidad de Alcalá de Henares.
Presidente de la International Society of Dacryology and Dry Eye.

pa, porque ya existía la denominación autóctona de *unguis,* uña, o su diminutivo, *ungula.*

La romanización de la Europa occidental difundió la palabra latina *unguis,* dando en francés *ongle,* en portugués *unha,* en español *uña,* y en catalán *ungla.* Teresa Herrera et al. (10) recogen en los dialectos latinos de la península ibérica multitud de variantes derivadas de ungis: hunna, unja, unna, uña, vngula, vnna, vña, vnya, etc.

Aquellos términos perduraron en el pueblo durante las Edades Media y Contemporánea. En las lenguas romances peninsulares, como las distintas variantes de bables, gallegos, leoneses, mirandés, portugueses, castellanos, aragoneses, catalanes, valencianos, baleares, canarios, etc. el término *pterygium* no se implantó en el pueblo, y aparecía ocasionalmente como un cultismo, no usado en la lengua hablada. En la época actual, al inicio del siglo XXI, el pterygion sigue llamándose en España por el pueblo no médico con sus denominaciones ancestrales. Es la patología ocular con más variantes terminológicas regionales: *telilla* en Galicia, Asturias y Cantabria; *odola banda* (banda de sangre) en las Vascongadas; *tela* en La Rioja; *telilla* y *vena* en Aragón; *tel, ungla, pelleringa* y *carn* en Cataluña; *carnizón* en Salamanca; *telena* en Madrid (hoy sólo residual en pueblos circundantes como Colmenar, etc.); *unha, prega, asinha, gordura no olho* y *pele no olho* en Portugal; *uña, uñero, palma* y *palmera* en Extremadura; *uña* y más raramente *uñero,* en La Mancha; *tel* y *telet* en el reino de Valencia; *ungla* y *palmera* en Baleares; *palma, palmera* y *uña,* y más raramente *granulación* o *una carne* en Andalucía; *pernal* en las islas Canarias occidentales, donde en La Palma, a veces se nombra también como *carne crecida; carnabón* en las islas Canarias orientales; *carnabón* y *carnalón* en Lanzarote.

Esta diversidad terminológica ha saltado al español de América, y así se dice *carnosidad* en Méjico, Cuba, Panamá, Venezuela y Perú; *uña* en Guatemala; *nube* en San Salvador; *carnasa* en Ecuador; *carnosidad, telita,* y a veces *alita,* en Chile; *telita* en Argentina, etc. (20).

Estos términos, aunque ampliamente extendidos, no son a veces recogidos por los lexicógrafos, que no viven el ambiente médico. Así, los términos usados en Canarias —donde por su luminosidad ambiental el pterygion es muy frecuente—, aunque son los habitualmente oídos por el

Fig. 2: Nombres dados popularmente al pterygion en la península ibérica, e islas baleares y canarias.

oftalmólogo en consulta con los pacientes, no aparecen en los diccionarios de Guerra (1965) (9) y de Lorenzo et al. (1996) (15), ni en Asturias, en el diccionario bable de Rato (1891) (21), etc.

Asimismo, cuanto más frecuente es el pterygion en un país, más frecuentes son los términos populares que lo describen, y más se han mantenido, porque entran a menudo en las conversaciones de la población.

En el presente, la abundante intercomunicación hablada a través de la radio, televisión, telefonía y cibernética, el aumento de las migraciones poblacionales y de las relaciones interpersonales con otros pueblos y culturas, y la mayor culturización de la masa poblacional, hace que rápidamente se esté introduciendo la terminología científica actual, y es previsible que en una o dos generaciones desaparezcan, sustituyéndose por *pterygion,* al igual que está ocurriendo con otros términos medievales, como ya ha casi desaparecido en los últimos decenios el sintagma *dolor de clavo* (glaucoma agudo), está desapareciendo *corto de vista* (miope), y previsiblemente desaparecerá en un futuro *vista cansada* (presbicia).

Cuanto más frecuente es el pterygion en una región, la forma de expresión pasa de ser una analogía o comparación morfológica a ser una unidad sintagmática que significa pterygion. Así, cuando un portugués dice tener *pele no olho,* por comparación se deduce que se refiere a tener un pterygion; pero cuando un extremeño dice que tiene una *palmera,* no hace falta que añada en el

ojo, pues ya es un sintagma independizado y se entiende directamente que se refiere a un pterygion.

Como vemos los términos usados para el pterygion se basan en la analogía de la excrecencia sobre la superficie ocular con los conceptos de uña, tela, carne, palma, pierna, nube, vena, etc. Comentaremos algunas.

Uña: *Unguis* y *ungula* en Latín; *uña, unha, uñero* y *ungla* en Península Ibérica y Centroamérica; *ongle* (uña) en Francia; *Nagel* (uña) (1) en Alemania medieval; *nakhon* (uña) y *nakhonak* (pequeña uña) en Irán; *nakhoona* (parecido a uña) en Rajasthan (India), *thefer/zafra* (uña) en los países árabes.

La analogía con la uña parece ser la que más se extendió en las culturas de lenguas indoeuropeas, siendo la utilizada en la Roma clásica *(unguis, ungula),* en los pueblos germánicos medievales *(Nagel)* y en pueblos asiáticos indoeuropeos, como los actuales persas (*nakhon* en iraní) y rajasthaníes *(nakhoona).* Todas ellas tienen la misma raíz lingüística.

Ala: *Alita* en Chile; *asinha* (alita) en Portugal: *Flügelfell* (piel como ala) en Alemania y Suiza germanoparlante; *vleugelvlies* (piel como ala) en Holanda; *siipikalvo* (membrana como ala) en Finlandia; *kus kanadi* (ala de pájaro) en Turquía; *yoku-jo-hen* (telita como ala) en Japón.

Carne: *Carnabón, carnalón* o *carne crecida* en Canarias; *carn* en Cataluña, *carnosidad* en Hispanoamérica; *Carnasa* en Ecuador y Perú; *carne cresciuta* (carne crecida) en Italia.

Vena: El término *vena,* usado en Aragón y algunos otros lugares, hace referencia a la vascularización del pterygion, ya que la expresión popular desde la Edad Media hasta el presente para designar un vaso sanguíneo ha sido el de vena —ya se trate de arteria, capilar o vena—, por lo que vena también se usó como genérico para múltiples comparaciones de otra índole: darle a uno la vena poética, tener vena de loco, dar la sangre de las venas, vena de agua subterránea, vena de mineral en las minas, vena de color en las piedras, etc. El uso popular de arteria es muy reciente.

Pierna: *Pernal* en Canarias.

Grasa: *Gordura no olho* (grasa en el ojo) en Portugal.

Piel, membrana: *Pelleringa* en Cataluña; *pele no olho* (piel en el ojo) en Portugal; *peau sur l'oeil* (piel sobre el ojo) en Francia; *une peau qui recouvre la cornée* (una piel que recubre la córnea) en Bégica francófona; *een velletje dat over het oog groeit* (una membrana que crece sobre el ojo) en Países Bajos; *Flügelfell* (piel como ala) o *Häutchen* (pielecita, membrana) en Alemania; *kúszóhártya* (membrana+reptar, arrastrarse) en húngaro; *skin over the eye* (término a veces también empleado para la catarata) en Australia.

Tela: *Tela telita, tel* y *telet* en España y Cono Sur americano; *web-eye* (8) en Inglaterra; *vail* (velo) en hindú guajarati.

Pliegue: *Prega* (pliegue) en Portugal.

Pulpo: En Italia, casi ya desaparecido y sólo persistente en la población menos culturizada, aún se dice *polipo* (hoy se asigna al celentéreo radiado que vive fijo en el fondo marino; pero el término deriva del griego πολύπους—de muchos pies—, que dio origen al latín *polypus,* y éste al italiano *polipo* y *polpo,* y al español *pulpo*). En dos culturas tan separadas, como la de la isla de Malta y la de las islas filipinas de lengua tagala, los términos autóctonos son *qarnita* (pulpo) en Malta y *puguita* (pulpo) en Filipinas.

Lepra?: En algunos lugares de Portugal el pterygion se ha denominado hasta recientemente *gafanas.* Desconocemos el origen de este término, pero es posible que haga referencia a la lepra, y se haya buscado al pterygion una comparación con una lesión cutánea de lepra. En árabe *qáfa* significó torcido o gancho, y tal vez por la distorsión de los dedos de los pacientes con lepra, en algunos dialectos romances andalusíes está documentado que *gafa* también significó lepra, y *gafo,* leproso. Tan impreciso como esto es la posibilidad de que la palabra *gafas,* aplicada a los anteojos sujetos con patillas como ganchos a las orejas, tenga el mismo origen en la raíz árabe *qáfa*.

Palma: *Palma* en Andalucía y Baleares, *palmera* en Extremadura y Baleares.

Espiga: *Sebel* en castellano andalusí, que tal vez procedente del árabe *sanabel* (espiga de trigo), se usó en la España renacentista.

Catarata, nube: Por confusión o similitud con otras patologías, en algunas áreas ecuatoriales de Hispanoamérica frecuentemente se dice *catarata,* y en Australia, *cataract. Nube* en áreas hispanoamericanas centrales.

Profesión: *Fiskerøje* (ojo de pescador) y *vagabond øje* (ojo de vagabundo o de porteador) en Dinamarca.

¿CUÁNDO ENTRÓ EL TÉRMINO PTERYGION?

Hoy, los términos universalizados son pterygion o pterygium. Estos términos no nos llegaron a través del latín hablado, sino de la literatura griega conservada y de sus traducciones latinas, que los fueron introduciendo a partir de la baja Edad Media en la literatura científica, aunque tardaron siglos en conseguirlo y en desplazar los términos *uña* y otros.

En los diccionarios consultados de la baja edad media no figura el término *pterigyon,* y sí otros, especialmente los derivados de *unguis.* En los de la edad moderna y contemporánea cada vez fue apareciendo con más frecuencia *pterygion* o similares, pero generalmente como un término secundario, que se añade al importante, que solía ser el derivado de *unguis.* En los actuales, ya sólo suele citarse *pterygion,* salvo en el diccionario de la Real Academia Española **(RAE),** en el que falta este término, pero se incluye el de *uña.*

Así, el genovés Simonis Januensis (siglo XIII-XIV) (25) incluyó el vocablo *pterigia* en su diccionario terminológico médico como término griego para designar la *vngula oculi* (uña del ojo).

En otros diccionarios médicos posteriores, ni siquiera aparece. Así, el término *pterygion* no figura en el «Sumario de la medicina» de López de Villalobos (1498) (14), quien usa el término *vngula.* Ni en el Lexicon Medicum de Bartholomaeus Castello Messinensi (1651) (3).

Ruyzes de Fontecha, de Daimiel (Ciudad Real) (1606) (22), recogió el término *pterygion,* que definió como *«vngula oculorum», «la vña que se haze en el ojo».* También le asigna los nombres de «terigio del ojo» o «profus», término este último al que Esteban de Antonio (7) ha intentado descubrir su etimología, sin lograrlo.

López de Villalobos (siglo XV) (14), judío converso de Zamora y médico de cámara de Fernando el Católico y de Carlos I, tampoco conocía el término pterygion, y usó el de *vngula,* que definió como «una telilla creciente nel ojo». También usó el término *sebel,* que definió en verso (1498) como:

«sebel es panículo en la conjuntina
de rubio color que ala cornea alcanza
la causa da queste es materia sanguina
purgado el humor de sangrar determina
tras esto colirios y ungüentos le lança»

Rubio es hoy designación del pelo amarillento, pero aún tenía en su época significado de rojo (ruber). *Sebel,* utilizado en árabe para el pterygion y el pannus, probablemente procede de *sanabel,* que significa *espiga de trigo.* En el árabe actual el término popular para el pterygion es *thefer/zafra,* que significa *uña.*

El médico holandés Steven Blankaart, que latinizó su nombre como Stephanus Blancardus, dice en su diccionario médico (1683) (1), escrito en latín, que *pterygium* es una «excrecentia membranosa, unguis et ungula dicta, ab angulo interno, versus oculo pupillam excrecens». Y añade que en germánico se denomina *ein Nagel* (una uña).

— El Diccionario de Autoridades (1726-1739) (4), primer diccionario de la Real Academia Española **(RAE),** no incluye el término *pterygion* en su ordenación alfabética (Tomo V, 1937), pero en el Tomo VI (1739) define *uña* como «excrescencia, ó tumor duro, que se hace en los ojos en la extremidad del párpado, por la semejanza que tiene con la raíz de la uñas. *Pterigium*». Para el término tela no da el significado de pterygion sino el de *subtilis albugo* o «nubecilla que se empieza à formar sobre la niña del ojo».

— El diccionario de Terreros, escrito por este jesuita vizcaíno antes de la expulsión y extinción de la Compañía de Jesús (1767, 1773), pero publicado en 1788 (26) dice: «Pterijio: uña del ojo, excrescencia membranosa, que se forma sobre la conjunctiva». Pero donde se extiende más es en «uña»: «enfermedad que da en los ojos, excrescencia nerviosa de la membrana conjuntiva, y que empieza en el lagrimal, y poco á poco se extiende hasta la pupila, de modo, que la cubre, y ofusca». También recoge el término «tela», aunque es menos preciso: «Tela. en la anatomía, lo mismo que túnica, película. V. Hai tela del corazon, del celebro, del ojo, etc.».

Lavoisien (1793) (13), cirujano militar francés, lo recoge como *ongle* y *onglet,* y dice que se aplica al *ptérygion* (por su parecido con la parte distal de una uña que crece) y al *hipopion* (por su forma de creciente, como raíz de la uña). Añade que de antiguo se reconocen 3 formas: membranosa (carnosa), adiposa (como grasa congelada), y varicosa (o panniculus), esta última conocida por la medicina árabe como *sebel.* También cita brevemente el término *pterygion* como significante de *ongle de l'oeil* (para cuya definición remite a este término).

También Hurtado de Mendoza (1840) (11) incluye el término *pterigion,* y lo define como «una membrana morbosa triangular del ángulo interno del ojo que se estiende a la córnea», pero no recoge ninguno de los términos similares o derivados de *carne, nube, palma, pierna, sangre, tela o uña.*

Hoy día, en las dos naciones que nos contactan —Portugal y Francia— sólo se usa el término griego *pterygion,* tanto por los médicos como por los pacientes. Más allá de estos países, sí se conservan en el habla popular algunas formas antiguas. Así, en Alemania los médicos usan el término griego *pterygion* o el grecolatino *pterigium,* pero los pacientes —y los médicos para hacerse entender—, dicen *Flügelfell* (ala-piel). En Holanda, casi ha desaparecido el término *vleugelvlies* (ala-piel). Curioso es que en Dinamarca, el pueblo lo denomina *fiskerøje* (pescador-ojo), por ser frecuente en los marineros, sin duda por estar muy expuestos a la luz ultravioleta. En los países con lenguas altaicas de Europa, como Finlandia y Hungría, los médicos de ambos países usan la versión latina pterygium, pero el pueblo dice en Finlandia *siipikalvo* (ala-membrana), y en Hungría *kúszóhártya* (membrana reptante).

¿Cómo se dice en español científico contemporáneo?

En algunos países, como España, Portugal o Grecia la literatura científica suele usar el término griego original *pterygion.* Pero en la mayoría de los países anglófonos y francófonos y otros como Finlandia, Países Bajos, Malasia o Japón, es más frecuente emplear la forma latinizada *pterygium.* En Italia se usa *pterigio,* sin quedarme claro si es la italiniazación del griego *pterygion* o del latín *pterygium.*

Curiosamente, aunque el Diccionario de Autoridades (1726-1739) (4) había citado —si bien sólo colateralmente— el término pterigium, las ediciones de los últimos decenios de su sucesor —el Diccionario de la RAE (5)—, no incluyen el término *pteygion,* pero siguen recogiendo el de *uña,* que en su séptima acepción define como «excrecencia de la carúncula lagrimal, semejante a la raíz de la uña».

En la literatura médica actual en español no suele usarse el término latino *pterygium,* sino el griego original *pterygion,* pero escrito con i latina, o sea, *pterigion.* Así aparece en casi todos los escritos, y en diversos diccionarios médicos, como el de Serrano (5).

El Diccionario Terminológico de Ciencias Médicas (1992) (6) y el diccionario del español actual de Seco et al. (1999) (23) no citan los antiguos sinónimos de esta patología ocular, pero sí el término *pterigión,* escrito con i latina y acento agudo. La primera disonancia de *pterigión* es la sustitución de la -y- griega por la -i- latina. Probablemente corresponde a la norma impuesta hace dos siglos por la RAE de substituir la y griega de los término grecolatinos por la i latina. El escribir con la letra que más se aproxima a la pronunciación de una vocal o consonante —cosa que también hizo el italiano— deshomologó nuestra lengua con respecto al francés, el alemán o el inglés, que respetaron la grafía clásica. Esto hoy frecuentemente dificulta nuestra escritura en las lenguas que no cometieron nuestro error. Si se escribe como se pronuncia, las variantes dialectales del español habrían fragmentado nuestra lengua en múltiples dialectos desde California a Chile y de Filipinas a Guinea Ecuatorial. Sevilla, la ciudad que fue la encrucijada del mundo occidental desde la colonización de América hasta la epidemia de peste de 1649 y que fue en su día el gran recolector y distribuidor del español, podría ser hoy escrita en sus pronunciaciones simplificadas más frecuentes, como Sevilla, Sebiya, Sebilla, Seviya, Cevilla, Cebilla, Cebiya, Ceviya. Y el inglés actual sería una interminable lista de dialectos. Ciertamente, el mantenimiento de una forma escritural única ayuda a converger hacia una uniformidad. Pero en los términos científicos universales lo ideal habría sido mantener la grafía clásica.

La segunda disonancia de *pterigión* es el acento agudo. Puede haberse derivado de haber seguido por analogía el presumible error del Diccionario de la RAE de escribir el término *chalazion* como *chalazión,* lo que no tiene base etimológica y que probablemente se debió no a un criterio fundamentado, sino a una decisión improvisada. También cabe que esta agudización de *pterygion* a *pterygión* haya venido por influencia de la pronunciación oxítona francesa, pues de Francia entró en España gran parte de la cultura científica del siglo XVIII, y citamos como una curiosidad parecida, el que los términos dados a

los padres —papa y mama— hayan pasado a papá y mamá, pues la aristocracia española de los siglos XVIII y XIX hacía gala y ostentación de su educación francesa diciendo papá y mamá, lo que entró en los siglos XIX y XX en la clase media, y aún está por entrar en las clases menos culturizadas.

El hecho de que el diccionario de la Real Academia Española no incluya el término *pterygion,* permite escribirlo en español oficial según el criterio lógico de cada uno, y creo que lo más lógico, pues respeta las raíces y nos homologa a las demás lenguas cultas, es escribirlo en su forma griega original, *pterygion,* o en su forma latina *pterygium*, la más universalizada actualmente y probablemente la que se aceptará en el futuro.

AGRADECIMIENTOS

Agradecemos la colaboración de los Dres. Abreu Reyes, Acera Osa, Arias Puente, Arnalich Montiel, Barraquer Compte, Barraquer Moner, Castanheira Dinis, Castilla de Céspedes, Chedid, Contreras Campos, de Timoteo Barranco, Esteban de Antonio, Fathi Diab, García Marcos, Graue Wiechers, Javate, Munoa Roiz, Muñoz Negrete, Murta, Ponce Vásquez, Rebolleda Fernández, Ribeiro da Silva, Sanz López, Sara Salcedo y Verdaguer Tarradella.

BIBLIOGRAFÍA

1. Blancardus, S. Lexicon medicum graeco-latinum. Jena: Ed. Literis Mullerianis, 1683. 1ª edición en Leyden 1680.
2. Blánquez Fraile A. Diccionario Latino-Español. Barcelona: Ed. Sopena. 1985, p
3. Castello B. Lexicon medicum Hippocratis, Galeni, et Avicenae, etc. Roterdam. 1651.
4. Diccionario de Autoridades (Diccionario de la lengua castellana). Madrid: Impr. Real Academia Española. Tomo V, 1737. Tomo VI. 1739.
5. Diccionario de la Lengua Española (DRAE).. Madrid: Ed. Real Academia Española, 22ª edición. 2001.
6. Diccionario Terminológico de Ciencias Médicas. Barcelona: Ed. Masson-Salvat, 13ª edición. 1992.
7. Esteban de Antonio M. Estudio histórico sobre la nomenclatura oftalmológica del diccionario médico (año 1606) de Juan Alonso y de los Ruyzes de Fontecha. Madrid: Mac Line SL. 2002.
8. Fowler HW, et al. The concise Oxford Dictionary. Oxford: ClarendonPress, 4.ª edición, 1951. p. 1455.
9. Guerra Navarro F. Contribución al léxico popular de Gran Canaria. Madrid: Edit. Peña Pancho Guerra. 1965.
10. Herrera MT, Sánchez MV, Zabia MP. Diccionario español de textos médicos antiguos. Madrid: Es. Arcos/Libros. 1996.
11. Hurtado de Mendoza M. Vocabulario medico-quirurgico ó diccionario de medicina y cirugía. Madrid: Ed. Boix. 1840.
12. Januensis S. Vide Simonis Januensis.
13. Lavoisien JF. Dicctionnaire Portatif de Médecine. Paris: Libr T. Barrois. 1793. p 419.
14. López de Villalobos F. Sumario de la medicina. 1498. (Transcripción íntegra por Sánchez Granjel et al. Salamanca: Ed. Universidad de Salamanca).
15. Lorenzo A, Morera M, Ortega G. Diccionario de canarismos. La Laguna: Edit. Francisco Lemus, 1996.
16. Murube del Castillo J. Léxico popular canario referido a la oftalmología. Arch Soc Canar Oftalmol. 1981; 6: 98-107.
17. Murube C, Murube E, Murube J, Esteban de Antonio M. Colirio: Qué significó y qué significa. Stud Ophthalmol. 2007; 25: 141-147.
18. Murube J. The ocular surface and its symbolism. Ocul Surf 2007; 5: 6-12).
19. Murube del Castillo, J. Epílogo. In: Esteban de Antonio M. Estudio Histórico sobre la nomenclatura oftalmológica del diccionario médico (año 1606) de Juan Alonso y de los Ruyzes de Fontecha. MacLine SL. ISBN 84-932744-1-0. 2002. pp 229-247.
20. Ojeda Guerra A, Martín Hernández R. Remedios oftalmológicos populares de la tradición oral de Tenerife y La Palma. Arch Soc Canar Oftalmol 1976; 1: 89-94.
21. Rato y Hévia, A de. Vocabulario de las palabras y frases bables. Madrid: Tipogr. Manuel Ginés Hernández. 1891.
22. Ruyzes de Fontecha, Juan Alonso y de los. Diez privilegios para mujeres preñadas. Apéndice con diccionario… Alcalá de Henares: Impr. Luis Martynez Grande. 1606.
23. Seco M, Andrés O, Ramos G. . Diccionario del español actual. Madrid: Aguilar. Tomo II. 1999.
24. Serrano H. Diccionario de términos oftalmológicos. Caracas: Ed. CibaVision. 1999.
25. Simonis Januensis. Opusculum cui nomen clauis sanationis simplicia medicinalia Latina graeca et arabica ordine Alphabetico mirifice elucidans… etc.. Circa 1288-1304. Edición de Venecia 1514.
26. Terreros y Pando, E de. Diccionario castellano con las voces de ciencias y artes. Madrid: :Impr. Vda. de Ibarra, Tomo I, 1786. Tomos II y III 1788.
27. Pita Salorio D, et al. Diccionario terminológico de oftalmología. Madrid: Ed. Allergan, S.A. 1994.

Esto es otra historia
(nada de lo aquí escrito tiene base histórica)

HURTADO J[1]

Estimados lectores,

Sabemos por grandes libros de Historia (1) que, en el principio, «el mundo era tan reciente, que muchas cosas carecían de nombre, y para mencionarlas había que señalarlas con el dedo». Era una gloriosa época en la que el oftalmólogo decía:

— Tiene usted «eso» mal y tiene que ponerse una gota de «esto» en «eso» para que «eso» cure… —y señalaba a diestro y siniestro. Supongo que en aquellos tiempos nadie escribía informes… y no consigo imaginar lo felices que vivían entonces los residentes… o residontosaurios. Desde aquellos días hasta llegar a decir epiteliopatía pigmentaria placoide multifocal posterior aguda ha llovido mucho... ¿Cuándo y cómo surgieron los términos que hoy utilizamos a diario?

Es probable que, durante el belicoso período de la Edad Media se descubrieran la coroidopatía en perdigonada, el cruce en bayoneta (2), el iris bombée (3), los pliegues estrellados (4) y la catarata en escudo (5). Es curioso que las consultas en aquella época eran toda una batalla campal… como ahora.

Posteriormente, mientras los oftalmólogos viajaban en las carabelas hacia América, surgió aquello de «una isla de visión en un mar de oscuridad» (6) además de los conceptos de faro en la niebla (7), apertura en boca de pez (8), signo de la oleada (9), patrón en alas de gaviota (10) y el término «tierra a la vista» que luego pasó a llamarse simplemente «cuerpo extraño». La Oftalmología avanzaba una barbaridad…

En numerosos documentos del período de la Inquisición, se han encontrado por primera vez términos oftalmológicos como la imagen en fuego de antorcha (11), la quemazón, la quemosis y sobre todo las hemorragias en llamarada (12). La Oftalmología en aquella época estaba que ardía. También curioso es que los oftalmólogos proletarios de la revolución industrial empezaron a hablar de la ora serrata, de la córnea en plata repujada (13) y de las degeneraciones en adoquín (14) y en empalizada (15).

Posteriormente, durante el Romanticismo, los oftalmólogos hallaron términos tan sugerentes como los pétalos de flor (16), el signo del anillo dorado (17), el fondo de media noche (18), la coloración en puesta de Sol (19), el signo del eclipse (20), la canoa roja (21) y, el colmo de los colmos, el perfil en arco de Cupido (22). Y es que oftalmólogos cursis los ha habido en todas las épocas…

Pero la terminología oftalmológica no sólo se ha enriquecido en cada período de la Historia, sino también por las aficiones de los oftalmólogos. Los apegados a los animales crearon la nariz en pico de loro (23), la baba de caracol (24), los ojos de mapache (25), el buftalmos (26), los precipitados en grasa de carnero (27), el ángulo cerrado reptante (28), el patrón en mariposa (29), las huellas de oso (30) y la maculopatía en ojo de buey (31): los aficionados a la jardinería, el aspecto en rama de helecho (32) y la catarata en girasol (33); los ciclistas, la maculopatía en rueda de bicicleta (34), los viajeros, el queratoglobo (35); los esquiadores, la órbita congelada (36), los copos y bancos de nieve (37) y la retinitis en ramas heladas (38); y los aficionados a la Geografía, la distrofia mapa-punto-hue-

[1] Residente del Hospital Ramón y Cajal. Madrid.

lla (39), la úlcera geográfica (40) y la queratoplastia tectónica (41).

¿Y creen que actualmente no surgen nuevos términos? Pues se equivocan, porque no sólo influye en ellos la Historia o las aficiones, sino también la personalidad de los oftalmólogos. Hay oftalmólogos ociosos que hablan del desprendimiento de retina en hamaca, en meseta o en tienda de campaña o de las condensaciones en sábana (42); los hay clásicos que siguen dando el láser con un patrón cuadriculado y que van a favor o en contra de la regla; poetas con sus ojos danzantes (43); pesimistas con su signo de la depresión macular (44) y del pastel en el suelo (45); pijos que hablan del fondo en piel de cocodrilo (46), las perlas de iris (47), las estrías de laca (48) y sobre todo las manchas en piel de leopardo (49); y los hay también caseros que hablan de la imagen de humo de chimenea (50), la neovascularización en abanico (51), el defecto en ventana (52) y el patrón en encaje (53). ¿Y saben cuál es el oftalmólogo que más abunda actualmente? Pues el estresado, es decir, el blanco con presión (54).

Y, por supuesto, en todas las épocas ha habido los que sólo piensan en el sexo: el folículo, el opérculo, el polvo de tabaco (55) y los conos en pezón (56) son una buena muestra… y también lo es el aspecto de carne de pescado del retinoblastoma fruto de la famosa y eterna discusión entre los que prefieren la carne y los que prefieren el pescado… como en otros aspectos de la vida…

Pero lo que más me gusta de todo es que hay términos históricos que seguro, seguro, seguro, son españoles, y son los que se refieren a la comida: no es de extrañar que hablemos de mancha en vino de Oporto (57), placas salmón (58), córnea farinata (59), fondo en sal y pimienta (60), melanoma en tapioca (61), lesión en yema de huevo (62), mancha rojo cereza (63), vasos en salchicha (64), nevo en fresa (65), quistes de chocolate (66), imagen de pastel en el cielo (67), cefalea en racimo (68), imagen de seta (69), aspecto de requesón (70), coloración en salsa de tomate (71) y retinitis en ración de pizza (72). Casi podríamos decir que, para nosotros, el ojo es como la alegría de la huerta.

Y aquí termina esta Historia de los términos oftalmológicos. Sepan que «quien no conoce la Historia, está condenado a repetirla»… así que les invito a desarrollar su creatividad nominativa… ¡quién sabe si escondemos en nuestro interior un romántico, o un pesimista, o un pijo! Piensen que todavía está por descubrir el fondo de ojo «en plato de lentejas»… por ejemplo…

NOTAS

1. Cien años de soledad. Gabriel García Márquez.
2. Cruce de los vasos en la retinopatía hipertensiva.
3. Abombamiento anterior del iris en el glaucoma de ángulo cerrado.
4. Pliegues retinianos fijos en la vitreorretinopatía proliferativa.
5. Catarata que a veces aparece asociada a la dermatitis atópica.
6. Concepto de Traquair al comparar el campo visual con un mapa topográfico de una isla.
7. Aspecto de la retinitis por toxoplasma con vitreítis.
8. Tendencia a abrirse de los desgarros retinianos con la indentación.
9. Imagen de la hidrodisección en la cirugía de catarata.
10. Patrón de la trombosis venosa retiniana en tomografía de coherencia óptica.
11. Propagación fugaz de la retinitis por citomegalovirus (CMV).
12. Aspecto de la sangre intrarretiniana peripapilar.
13. Aspecto del endotelio en la distrofia de Fuchs y el síndrome de Chandler.
14. Paving stone. Tipo de degeneración retiniana periférica.
15. Tipo de degeneración retiniana periférica.
16. Imagen angiográfica (AFG) del edema macular y tipo de técnica de evisceración.
17. Imagen de la hidrodelineación en la cirugía de catarata.
18. Fondo de ojo que a veces aparece en la enfermedad de Stargardt.
19. Aspecto del fondo de ojo en el síndrome de Vogt-Koyanagi-Harada crónico.
20. Sombra del iris en el glaucoma de ángulo cerrado al iluminarlo desde la zona nasal.
21. Imagen de algunas hemorragias prerretinianas.
22. Pseudogerontoxón por una queratoconjuntivitis vernal con limbitis.
23. Asociada al fenotipo del síndrome de Crouzon.
24. Tipo de degeneración retiniana periférica.
25. Aspecto de los ojos en la dermatomiositis.
26. Ojo grande por aumento de la presión intraocular antes de los 3 años de edad.
27. Precipitados retroqueráticos gruesos que suelen asociarse a uveítis granulomatosa.
28. Grado variable de cierre angular en un paciente con glaucoma de ángulo cerrado.
29. Aspecto ocasional de la distrofia en patrón.
30. Aspecto de la hipertrofia congénita del epitelio pigmentario.

31. Imagen de la maculopatía por antipalúdicos, la distrofia de conos, amaurosis congénita de Leber…
32. Aspecto en AFG de la retinopatía diabética o la OVCR isquémicas.
33. Opacidades cristalinianas verdosas en la enfermedad de Wilson y en la calcosis.
34. Espacios quísticos intramaculares radiales en la retinosquisis congénita.
35. Queratocono con adelgazamiento de toda la córnea, sobre todo periférica.
36. Fibrosis de los tejidos orbitarios con oftalmoplejia.
37. Condensaciones vítreas en algunos tipos de vitreítis.
38. Revestimiento venoso inflamatorios en retinitis como la del CMV.
39. Distrofia corneal microquística de Cogan.
40. Aspecto de la queratitis herpética.
41. Tipo de queratoplastia que se practica para sustituir tejido corneal que se ha perdido
42. Condensaciones vítreas que pueden aparecer en la uveítis intermedia.
43. Aparecen en la encefalopatía mioclónica junto a los pies danzantes.
44. Aspecto de depresión del reflejo macular por adelgazamiento retiniano en la retinopatía por células falciformes no proliferativa.
45. Imagen del campo visual de la cuadrantanopsia homónima inferior.
46. Opacidades estromales asintomáticas.
47. Signo patognomónico (en el borde pupilar) de iritis crónica por lepra lepromatosa .
48. Roturas de la membrana de Bruch por ejemplo en la coroidosis miópica.
49. Imagen retiniana tras la resolución de un DR exudativo, infiltración leucémica coroidea…
50. Imagen AFG de la coroidopatía central serosa.
51. Neovascularización en la retinopatía diabética o por células falciformes proliferativas.
52. Tipo de imagen AFG básica.
53. Aspecto AFG de las membranas neovasculares clásicas.
54. Blanqueamiento periférico de la retina cuando se indenta la esclera.
55. Células pigmentadas en el vítreo anterior por DVP, desgarro o DR.
56. Aspecto morfológico de algunos queratoconos.
57. Nevus flammeus o plano.
58. Invasión vascular corneal por queratitis intersticial luética en fase inicial.
59. Depósitos estromales profundos inocuos.
60. Trastorno del polo posterior típicamente en la rubéola congénita.
61. Melanoma con múltiples nódulos en la superficie iridiana.
62. Aspecto de la distrofia macular viteliforme de Best.
63. Imagen de la obstrucción de arteria central de la retina y de algunas glucogenopatías.
64. Aspecto de las algunas venas en la retinopatía diabética.
65. Hemangioma capilar.
66. Imagen del linfangioma.
67. Imagen del campo visual de la cuadrantanopsia homónima superior.
68. Cefalea cluster, variante de la migraña.
69. Imagen AFG de la coroidopatía central serosa.
70. Aspecto del retinoblastoma calcificado.
71. Fondo de ojo del síndrome de Sturge-Weber.
72. Aspecto clásico de la retinitis por CMV.

SÁNCHEZ SALORIO M[1]

PREGUNTAS:

1) Paciente con enfermedad pulmonar crónica que produce obstrucción importante del flujo aéreo presenta en ambos ojos dilatación y tortuosidad venosa, obstrucciones vasculares y pequeñas hemorragias en el fondo de ojo. Hiperemia de la papila óptica. De forma esporádica epistaxis y crisis aisladas de amaurosis fugax. En la exploración se aprecia cianosis en nariz, manos y orejas. En analítica demuestra un aumento importante del número de hematíes. ¿En qué debe pensarse?
   - ❏ A. Policitemia.
   - ❏ B. Macroglobulinemia de Waldenströn.
   - ❏ C. Apnea de sueño (síndrome de Pickwick).
   - ❏ D. Trombocitopenia.
   - ❏ E. Mieloma múltiple.

2) ¿Cuál de las siguientes manifestaciones no está relacionada con la hiperlipoproteinemia?
   - ❏ A. Xantelasma.
   - ❏ B. Xantoma tuberoso de los párpados.
   - ❏ C. Arco senil (gerontoxon)
   - ❏ D. Distrofia corneal cristalina de Schnyder.
   - ❏ E. Neuritis óptica.

3) Paciente anciano con catarata bilateral. En ojo derecho catarata hipermadura con cámara anterior de profundidad normal. Tyndall muy evidente e hipopión muy discreto casi imperceptible. PIO= 43 mmHg. Papilla normal. No sinequias iridocristalinianas ni goniosinequias. No dolor ni signos de inflamación ciliar. Ojo izquierdo: PIO y fondo de ojo normales. ¿En qué se debe pensar?
   - ❏ A. Glaucoma facomórfico por catarata intumescente.
   - ❏ B. Uveítis facoanafiláctica.
   - ❏ C. Uveítis hipertensiva crónica.
   - ❏ D. Glaucoma facolítico.
   - ❏ E. Enfermedad de Behçet en paciente con catarata.

4) Paciente diagnosticado tres meses antes de neoplasia de mediastino presenta un cuadro caracterizado por edema de los párpados y de la conjuntiva en ambos ojos así como de la cara. Dilatación y tortuosidad venosa en fondo de ojo, conjuntiva y esclera. Hipertensión ocular. Discreto edema de la papila. Visión normal o muy poco afectada. ¿En qué debemos pensar?
   - ❏ A. Fístula carótido-cavernosa.
   - ❏ B. Trombosis del seno cavernoso.
   - ❏ C. Oftalmopatía tiroidea.
   - ❏ D. Síndrome de la vena cava superior.
   - ❏ E. Metástasis orbitaria del tumor.

[1] Director del Instituto Gallego de Oftalmología (INGO).

5) Varón de 35 años que presenta en ambos ojos ptosis palpebral y catarata caracterizada por pequeños cristales blancos o policromados que dejan libre la parte central del cristalino permitiendo una AV= 0,5. Espículas pigmentarias en fondo de ojo.
El paciente presenta calvicie frontoparietal, facies inexpresiva y voz gangosa. Cuando saluda evita estrechar la mano.
¿En qué debemos pensar?
❏ A. Miastenia gravis.
❏ B. Condrodistrofia miotónica (síndrome de Schwartz-Jampel).
❏ C. Síndrome de Kearns-Sayre.
❏ D. Dermatitis atópica.
❏ E. Distrofia miotónica de Steinert.

RESPUESTAS:

1) **A.** Policitemia secundaria al aumento de eritropoyetina derivada de la disminución de la saturación arterial de oxígeno. La hipoventilación en el síndrome de Pickwick puede dar lugar a un cuadro similar. Las alteraciones son producidas por el aumento de la viscosidad de la sangre originado por el aumento de la masa de eritrocitos circulantes. La policitemia vera es producida por una actividad proliferativa anormal de la médula ósea, siendo normal la eritopoyetina y la saturación de oxígeno arterial.

2) **E.** Todas están relacionadas con la hiperproteinemia excepto la neuritis óptica.

3) **D.** Glaucoma facolítico. El glaucoma está producido por la difusión al humor acuoso de proteínas solubles de alto peso molecular del cristalino a través de la cápsula que permanece intacta. Las proteínas son atrapadas y fagocitadas por macrófagos en el trabeculum produciéndose una obstrucción a la salida del humor acuoso.
   En la uveítis facoanafiláctica tiene que haber ruptura de la cápsula y lo que se produce es una uveítis granulomatosa autoinmune. En el glaucoma por catarata intumescente tiene que haber disminución de la cámara anterior, midriasis y tumefacción del cristalino. En la uveítis hipertensiva deben aparecer sinequias iridocristalinianas o goniosinequias. La enfermedad de Behçet aparece en personas más jóvenes, hay alteraciones sistémicas y el Tyndall se relaciona claramente con inflamación (iridociclitis aguda recurrente).

4) **D.** Síndrome de la vena cava superior producido por su compresión por el tumor a nivel del mediastino. Puede resultar significativo que la hipertensión ocular sea mayor en posición supina que sentado.
   En ausencia de tumor podría estar producido por aneurismas de aorta, nódulos linfáticos agrandados o enfermedad tiroidea.

5) **E.** Distrofia miotónica de Steinert. La alteración muscular inicial consiste en el retraso de la relajación que sigue a la contracción (incapacidad de «soltar» la mano que se estrecha en el saludo). Después se produce atrofia muscular. La clínica es suficiente para establecer el diagnóstico que se confirma en el electromiograma. La enfermedad se transmite con carácter autosómico dominante. El análisis del ADN (brazo corto del cromosoma 19) permite el diagnóstico presintomático.

Normas para publicación en Studium Ophthalmologicum

1. Envío y admisión de trabajos

Los artículos deberán ser enviados junto con una carta de presentación de su autor (o si tiene varios coautores, por su primer autor) al Director de Studium Ophthalmologicum. C/. Donoso Cortés, 73, 1.º Izda. 28015 Madrid. España. El autor debe indicar un teléfono y una dirección de correo electrónico de contacto.

Toda colaboración o trabajo enviado a «Studium Ophthalmologicum» debe indicar a qué sección va dirigida.

Una vez aceptados para su publicación, ni el texto ni el material iconográfico serán devueltos a sus autores.

El Consejo Editorial decidirá la aceptación o no de los trabajos para su publicación; podrá sugerir las modificaciones que considere oportunas.

Studium Ophthalmologicum no se responsabiliza del contenido de los trabajos publicados, los cuales son responsabilidad exclusiva de los autores.

2. Normas generales

2.1. Los trabajos se presentarán *tanto en soporte electrónico, CD o DVD, como en papel,* en ambos aparecerá el texto completo y la iconografía. El texto del documento estará en Word y mantendrá la misma estructura y contenidos que el trabajo presentado en papel. Las hojas serán de tamaño DIN-A4 escritas por una sola cara y a doble espacio, dejando un margen de 2,5 cm a cada lado, con un máximo de 28 líneas por página y 67 pulsaciones por línea.

Si se utilizan acrónimos para hacer referencia a sintagmas complejos, la primera vez que se utilice dicho sintagma complejo se indicará su acrónimo entre paréntesis.

2.2. Los trabajos deberán incluir una *hoja de identificación* en la que conste:

— El título del trabajo, lo más ilustrativo y conciso posible; se aconseja que tenga una longitud máxima de 8 palabras, siendo preferible, si ha de ser más largo, dividirlo en un título principal y un subtítulo.

— El nombre y uno o dos apellidos de cada autor, con el (los) grado(s) académico(s) más alto(s) y la afiliación a una institución; en el caso de nombres compuestos pueden indicarse el primer nombre seguido de la inicial del segundo nombre para que éste, en ningún caso, sea tomado como primer apellido.

— El nombre, bajo su lengua oficial, de la institución(es) principal(es) seguido de la(s) institución(es) subordinada(s) (departamentos, servicios, secciones, etc.), en el orden de dependencia orgánica que tengan.

— El nombre, la dirección y el e-mail del autor responsable de la correspondencia sobre el manuscrito (es imprescindible especificar siempre una dirección de correo electrónico).

— La mención, si se desea, de que el trabajo ha sido presentado total o parcialmente en algún congreso nacional o internacional, referenciando, en ese caso, el título del congreso, ciudad de realización y fecha.

2.3. *Autores:* Se indicarán el nombre y dos apellidos de cada autor. Mediante un superíndice se indicarán el (los) grado(s) académico(s) más alto(s) y la afiliación a una institución. En el caso de nombres compuestos pueden indicarse el primer nombre seguido de la inicial del segundo nombre para que éste, en ningún caso, sea tomado como primer apellido.

2.4. *Ilustraciones:* Las tablas y figuras deben limitarse a lo imprescindible. Deberán presentarse en formato TIFF o JPEG. La calidad debe ser buena. El tamaño de la reproducción en Studium Ophthalmologicum tendrá un ancho de 80 mm (una columna) o 167 mm (dos columnas); las ilustraciones enviadas por el autor deberán tener un ancho igual o mayor, con un tamaño máximo de 210 x 297 mm. Si es mayor, el autor debe considerar la visibilidad de los detalles tras la reducción pertinente. En las leyendas se explicará brevemente el contenido de la ilustración, así como el significado de los signos y abreviaturas que pueda haber en ellas.

Si se usa material gráfico de otro autor, debe acompañarse del permiso escrito de él. Las ilustraciones en color, en el caso de que procedan de diapositivas, se remitirá el original de la diapositiva acompañado de dos copias en papel.

La longitud de los pies de figuras debe limitarse a un máximo de 35 palabras por figura. Debe permitir que la ilustración sea interpretada sin necesidad de recurrir al texto.

Cada tabla deberá ser titulada y numerada correlativamente según su orden de mención en el texto. Cada columna tendrá un encabezamiento. Cuando se utilicen símbolos, según vayan indicándose y por este orden, serán los siguientes: *, †, ‡, §, ¶, #, **. debiendo aclararse su significado en la leyenda a pie de tabla. Las abreviaturas se explicarán en la leyenda a continuación de los símbolos, procurando manejar aquellas ampliamente difundidas y conocidas en la literatura oftalmológica.

2.5. *Bibliografía.* Se ordenará y numerará con signos arábigos por su *orden de aparición en el texto.* Toda cita de la bibliografía debe tener su correspon-

dencia en el texto, así como toda manifestación expresada en el texto como de otro autor debe tener su correspondencia en la bibliografía si ha aparecido en una publicación.

La forma de la cita será la del Index Medicus.

— Para las revistas se citarán: a) autor(es), con su(s) apellido(s) e inicial(es) de nombre(s), sin separarlos por puntos ni comas. Si hay más de un autor, entre ellos se pondrá una coma, pero no la conjunción y. Si hay más de seis autores, se pondrán los 6 primeros y se añadirá et al. Tras el último autor se pondrá un punto. b) Título del artículo en su lengua original, y con su grafía y acentos propios. Tras el título se pondrá un punto. c) Nombre indexado de la revista. Tras cada abreviatura del nombre de la revista no se pondrá punto, ni entre la última abreviatura y el apartado d; para facilitar la denominación del título abreviado de cada revista citada. d) año; e) número de volumen. La separación entre este apartado y el f se hará con dos puntos: f) páginas primera y última, separadas por un guión. Por ejemplo: Menéndez J, Mico R, Galal AM. Retinal image quality after microincision intraocular lens implantation. J Cataract Refract Surg 2007; 31: 1556-1560.

— Para libros: a) autor del libro, seguido de un punto; b) título del libro, seguido de un punto; c) edición, si hay más de una; d) ciudad de la editorial: Editorial; e) año; f) tomo, si hay varios, y página, si se refiere a una cita concreta y no a todo el libro. Por ejemplo: Mora B. Atlas de Oftallmología. París: Highlights of Ophthalmology; 1999; II: 45.

— Para capítulos de libro: a) autor del capítulo; b) título del capítulo; c) In: Autor del libro; d) título del libro; e) ciudad de la editorial: Editorial; f) año: g) tomo, si hay más de uno, y páginas inclusives.

Por ejemplo: Albert S. Entropion. In: Bennet BC. Ophthalmic Surgery. St. Louis: Elsevier; 1987; I: 52-57.

— Para tesis doctorales: a) autor; b) título; c) ciudad: universidad o entidad; d) año; e) número total de páginas; f) Thesis Doctoralis o Dissertatio. Por ejemplo: Bru Maroto M. Lentes intraoculares acomodativas. Madrid: Universidad Autónoma. 1999. 394 pp. Thesis doctoralis.

— Para artículos de revistas en formato electrónico: Ejemplo: Morse SS. Factors in the emergence of infectious diseases. Emerg Infect Dis [serial on line] 1995 Jan-Mar [citado 5 Jun 1996]; 1 (1): [24 pantallas]. Disponible en: URL: http://www.cdc.gov/ncidod/EID/eid.htm. Consultado el....

— Para información alojada en Word Wide Web:

Ejemplo: Health on the Net Foundation. Health on the Net Foundation code of conduct (HONcode) for medical and health web sites. [citado 26 Junio 1997]. Disponible en: http://www.hon.ch./Conduct.html.

3. Normas por secciones

— *Editorial:* Deberá estar firmado por un solo autor y la extensión máxima será de 2 hojas.

– *Comunicación solicitada:* Deberá incluir un resumen breve pero suficiente para informar del contenido del trabajo. La extensión máxima será de 15 hojas, 10 fotos y 5 figuras.

— *Revisión actualizada:* Deberá incluir un resumen breve pero suficiente para informar del contenido del trabajo. La extensión máxima será de 8 hojas, 5 fotos y 3 figuras.

— *Actualizaciones tecnológicas en oftalmología:* Deberá incluir un resumen breve pero suficiente para informar del contenido del trabajo. La extensión máxima será de 15 hojas, 10 fotos y 5 figuras.

— *Casos Clínicos:* Deberán incluir un resumen breve (entre 10 y 20 líneas) que informe del contenido del trabajo. Dicho resumen constará de dos partes: introducción y caso clínico. La estructura del trabajo será: introducción, caso clínico, discusión y conclusiones. La extensión máxima del caso clínico será de 4 hojas, 5 fotos y 3 figuras.

— *Controversias:* Se presentará una introducción seguida de una serie de preguntas que se formulan a varios profesionales con conocimientos y experiencia en la materia. A cada una de las preguntas le seguirán las distintas respuestas de todos los autores. La extensión máxima será de 8 hojas, 5 fotos y 3 figuras.

— *Toma de decisiones en Oftalmología:* Deberá aparecer al menos un esquema y un texto explicativo asociado al esquema. La extensión máxima será de 3 hojas, 2 fotos y 3 figuras.

— *Leer y contar:* La extensión máxima será de 4 folios

— *Historia y Humanidades:* La extensión máxima será de 4 hojas, 2 fotos y 2 figuras.

— *Ventana del Residente:* Deberá enviarse una foto del Médico autor del artículo en formato digital. La extensión máxima será de 4 hojas, 2 fotos (incluyendo la del autor) y 2 figuras.

— *Autoevaluación:* La extensión máxima será de 4 hojas.

NOTAS

1. DENOMINACIÓN DEL MEDICAMENTO. Combigan® colirio en solución. **2. COMPOSICIÓN CUALITATIVA Y CUANTITATIVA**. Un ml de solución contiene: 2,0 mg de tartrato de brimonidina, equivalente a 1,3 mg de brimonidina. 5,0 mg de timolol, como 6,8 mg de maleato de timolol. Excipientes ver 6.1. **3. FORMA FARMACÉUTICA.** Colirio en solución. Solución clara ligeramente amarillo verdosa. **4. DATOS CLÍNICOS. 4.1 Indicaciones terapéuticas**. Reducción de la presión intraocular (PIO) en pacientes con glaucoma de ángulo abierto crónico o hipertensión ocular en los que la terapia con beta-bloqueantes tópicos no es suficiente. **4.2 Posología y forma de administración.** ***Dosis recomendada en adultos (incluidas las personas de edad avanzada)***. La dosis recomendada es de una gota de Combigan® en el(los) ojo(s) afectado(s) dos veces al día, con 12 horas de diferencia aproximadamente. Si se está utilizando más de un producto oftálmico tópico, éstos se han de administrar con un intervalo de al menos 5 minutos. Como con cualquier colirio, para reducir la posible absorción sistémica, se recomienda presionar el saco lagrimal en el canto medial (oclusión del punto lagrimal) durante un minuto, inmediatamente después de la instilación de cada gota. ***Uso en la insuficiencia renal y hepática***. Combigan® no se ha estudiado en pacientes con insuficiencia hepática o renal. Por consiguiente, se ha de tener cautela con el tratamiento de estos pacientes. ***Uso en niños y adolescentes***. Combigan® no se ha de usar en neonatos (ver Sección 4.3 Contraindicaciones y Sección 4.9 Sobredosis). No se ha establecido la seguridad y la eficacia de Combigan® en niños y adolescentes, por lo que su uso no está recomendado en esta población. Para evitar la contaminación del ojo o del colirio, evite el contacto del gotero con cualquier superficie. **4.3 Contraindicaciones**. • Enfermedad reactiva aérea incluidos el asma bronquial o antecedentes de asma bronquial, enfermedad pulmonar obstructiva crónica severa. • Bradicardia sinusal, bloqueo auriculo-ventricular de segundo o tercer grado no controlado con marcapasos, insuficiencia cardiaca manifiesta, shock cardiogénico. • Uso en neonatos. • Pacientes en tratamiento con inhibidores de la monoaminooxidasa (MAO). • Pacientes en tratamiento con antidepresivos que afectan la transmisión noradrenérgica (p.ej. antidepresores tricíclicos y mianserina). • Hipersensibilidad a los principios activos o a cualquiera de los excipientes. **4.4 Advertencias y precauciones especiales de empleo**. Al igual que otros agentes oftálmicos de aplicación tópica, Combigan® puede ser absorbido sistémicamente. No se ha observado ningún aumento de la absorción sistémica de los principios activos individuales. En ensayos clínicos con Combigan®, algunos pacientes presentaron reacciones oculares de tipo alérgico (conjuntivitis alérgica y blefaritis alérgica). La conjuntivitis alérgica se presentó en el 5,2% de los pacientes. Aparecía entre los 3 y 9 meses dando lugar a un porcentaje de interrupción del tratamiento del 3,1%. La blefaritis alérgica se presentó en raras ocasiones (<1%). Si se observan reacciones alérgicas, se deberá suspender el tratamiento. Debido al componente beta-adrenérgico, timolol, pueden presentarse los mismos tipos de reacciones adversas cardiovasculares y pulmonares que los que se observan con los beta-bloqueantes sistémicos. Debe procederse con cautela al tratar pacientes con enfermedad cardiovascular severa o inestable y no controlada. La insuficiencia cardiaca debe controlarse de manera adecuada antes de comenzar la terapia. Los pacientes con antecedentes de cardiopatía severa deben vigilarse por si aparecieran signos de insuficiencia cardiaca y comprobarse la frecuencia cardiaca. Se han comunicado reacciones cardiacas y respiratorias, incluida la muerte debida a broncoespasmo en pacientes con asma, y rara vez muerte asociada a insuficiencia cardiaca, después de la administración del maleato de timolol. En pacientes con insuficiencia renal severa sometidos a diálisis, el tratamiento con timolol se ha asociado a hipotensión pronunciada. El timolol usado con anestésicos, puede atenuar la taquicardia refleja y aumentar el riesgo de hipotensión. Debe informarse al anestesista de que el paciente está en tratamiento con Combigan®. Los beta-bloqueantes pueden también enmascarar los signos de hipertiroidismo y causar el agravamiento de la angina de Prinzmetal, trastornos circulatorios periféricos y centrales severos e hipotensión. Se deberá tener precaución al tratar con Combigan® a pacientes que padezcan acidosis metabólica y feocromocitoma no tratada. Los agentes bloqueantes beta-adrenérgicos se deben administrar con cautela en pacientes sujetos a hipoglucemia espontánea o a pacientes diabéticos no controlados (especialmente aquellos con diabetes lábil) debido a que los beta-bloqueantes pueden enmascarar los signos y síntomas de una hipoglucemia aguda, en concreto la taquicardia, las palpitaciones y el sudor. Combigan® se debe usar con cautela en pacientes con depresión, insuficiencia cerebral o coronaria, fenómeno de Raynaud, hipotensión ortostática, o tromboangiitis obliterante. Mientras reciben beta-bloqueantes, los pacientes con antecedentes de atopia o de reacción anafiláctica severa a una variedad de alérgenos es posible que no respondan a la dosis usual de adrenalina usada para tratar las reacciones anafilácticas. Al igual que con los beta-bloqueantes sistémicos, si es necesaria la suspensión del tratamiento en los pacientes con cardiopatía coronaria, se ha de retirar la terapia de una manera gradual a fin de evitar trastornos rítmicos, infarto del miocardio o muerte repentina. Se han producido casos de desprendimiento coroideo tras llevar a cabo procesos de filtración con administración de terapia supresora acuosa (por ej. timolol, acetazolamida). El conservante en Combigan®, el cloruro de benzalconio, puede causar irritación ocular. Retirar las lentes de contacto antes de la aplicación y esperar por lo menos 15 minutos antes de la reinserción. Es conocido que el cloruro de benzalconio decolora las lentes de contacto blandas. Evitar el contacto con lentes de contacto blandas. No se ha estudiado el uso de Combigan® en pacientes con glaucoma de ángulo cerrado. **4.5 Interacción con otros medicamentos y otras formas de interacción**. Aunque no se han realizado estudios específicos de interacciones medicamentosas con Combigan®, se debe considerar la posibilidad teórica de un efecto aditivo o potenciador con depresores del SNC (alcohol, barbituratos, opiáceos, sedantes, o anestésicos). Cuando colirios con timolol se administran concomitantemente con bloqueantes de los canales de calcio, guanetidina, o agentes beta-bloqueantes, antiarrítmicos, glucósidos digitálicos o parasimpatomiméticos orales, existe la posibilidad de que se produzcan efectos aditivos que ocasionen hipotensión, y/o una bradicardia marcada. Después de la aplicación de brimonidina, se han comunicado casos muy raros (<1 en 10000) de hipotensión. Por consiguiente, se aconseja tener cautela al usar Combigan® con antihipertensivos sistémicos. Aunque timolol tiene escaso efecto sobre el tamaño de la pupila, ocasionalmente se han descrito casos de midriasis cuando se ha utilizado timolol con agentes midriáticos tales como la adrenalina. Los beta-bloqueantes pueden aumentar el efecto hipoglucémico de los agentes antidiabéticos. Los beta-bloqueantes pueden enmascarar los signos y síntomas de hipoglucemia (ver 4.4 Advertencias y precauciones especiales de empleo). La reacción hipertensiva a la interrupción súbita de clonidina puede verse potenciada durante la administración de beta-bloqueantes. Se ha comunicado el beta-bloqueo sistémico potenciado (p.ej. disminución de la frecuencia cardiaca) durante el tratamiento combinado con quinidina y timolol, posiblemente porque la quinidina inhibe el metabolismo de timolol por vía de la enzima P450, CYP2D6. El uso concomitante de un beta-bloqueante con anestésicos puede atenuar la taquicardia refleja y aumentar el riesgo de hipotensión (ver sección 4.4), por ello debe informarse al anestesista de que el paciente está en tratamiento con Combigan®. Se deberá tener precaución al utilizar Combigan® concomitantemente con productos de contraste yodados o con lidocaína administrada por vía intravenosa. La cimetidina, la hidralazina y el alcohol pueden aumentar las concentraciones plasmáticas de timolol. No se dispone de datos sobre el nivel de catecolaminas circulantes después de la administración de Combigan®. No obstante, se aconseja tener cautela en pacientes recibiendo medicación que pueda afectar el metabolismo y la captación de aminas circulantes, p.ej. clorpromazina, metilfenidato, reserpina. Se aconseja tener cautela al iniciar el uso (o cambiar la dosis) de un agente sistémico concomitante (independientemente de la forma farmacéutica) que pueda interactuar con agonistas α-adrenérgicos o interferir con su actividad, es decir, agonistas o antagonistas del receptor adrenérgico, p,ej. isoprenalina, prazosina. Aunque no se han realizado estudios de interacciones medicamentosas específicas con Combigan®, se debe considerar la posibilidad teórica de un efecto reductor aditivo de la PIO con prostamidas, prostaglandinas, inhibidores de la anhidrasa carbónica y pilocarpina. Está contraindicado el uso de inhibidores de MAO (ver sección 4.3). Los pacientes que hayan sido tratados con IMAO deberán esperar 14 días tras suspender la administración de estos, antes de iniciar la terapia con Combigan®. **4.6 Embarazo y lactancia: Embarazo**: No hay datos adecuados para el uso de Combigan® en mujeres embarazadas. *Timolol*. En estudios epidemiológicos no se han detectado efectos de malformaciones pero se ha observado un riesgo de retraso en el crecimiento intrauterino con la administración de beta-bloqueantes por vía oral. Se han observado también signos y síntomas de bloqueo beta (por ej. Bradicardia, hipotensión, insuficiencia respiratoria e hipoglucemia) en neonatos cuando se han administrado beta-bloqueantes hasta el momento del parto. En caso de administrar Combigan® hasta el final del embarazo, se deberá monitorizar estrechamente al neonato durante los primeros días de vida. En estudios con animales tratados con timolol se ha observado toxicidad reproductiva a dosis significativamente más altas que las utilizadas en la práctica clínica (ver sección 5.3 Datos de seguridad preclínica). *Tartrato de brimonidina*. No se dispone de datos clínicos adecuados en mujeres embarazadas tratadas con tartrato de brimonidina. Estudios en animales han demostrado toxicidad reproductiva a dosis tóxicas elevadas para la madre (ver sección 5.3 Datos de seguridad preclínica). Combigan® no debe usarse durante el embarazo a menos que sea claramente necesario. **Lactancia**: Timolol se excreta por la leche humana. Se desconoce si brimonidina se excreta en la leche humana pero se excreta en la leche de la rata lactante. No se debe usar Combigan® en mujeres en período lactante. **4.7 Efectos sobre la capacidad para conducir vehículos y utilizar maquinaria**. Combigan® tiene poca influencia sobre la capacidad para conducir y utilizar maquinaria. Combigan® puede causar visión borrosa pasajera, fatiga y/o somnolencia que puede reducir la capacidad para conducir u operar máquinas. El paciente deberá esperar hasta que estos síntomas desaparezcan antes de conducir o utilizar maquinaria. **4.8 Reacciones adversas:** En base a datos clínicos de 12 meses, las reacciones farmacológicas adversas que se han descrito con mayor frecuencia son hiperemia conjuntival (aproximadamente en 15% de los pacientes) y sensación de ardor en el ojo (aproximadamente un 11% de los pacientes). La mayoría de estos casos fueron leves y condujeron a tasas de suspensión de sólo un 3,4% y 0,5%, respectivamente. Durante los ensayos clínicos con Combigan®, se describieron las siguientes reacciones adversas: ***Trastornos oculares***. Muy frecuentes (>1/10): hiperemia conjuntival, sensación de ardor. Frecuentes (>1/100, <1/10): sensación de picor en el ojo, prurito ocular, conjuntivitis alérgica, foliculosis conjuntival, perturbación visual, blefaritis, epífora, erosión corneal, queratitis punteada superficial, sequedad del ojo, descarga ocular, dolor ocular, irritación ocular, sensación de cuerpo extraño. Poco frecuentes (>1/1000, <1/100): empeoramiento de la agudeza visual, edema conjuntival, conjuntivitis folicular, blefaritis alérgica, conjuntivitis, flotante vítreo, astenopia, fotofobia, hipertrofia papilar, dolor palpebral, blanqueado conjuntival, edema corneal, infiltrados corneales, desprendimiento vítreo. ***Trastornos psiquiátricos***. Frecuentes (>1/100, <1/10): depresión. ***Trastornos del sistema nervioso***. Frecuentes (>1/100, <1/10): somnolencia, cefalea. Poco frecuentes (>1/1000, <1/100): mareos, síncope. ***Trastornos cardiacos***. Poco frecuentes (>1/1000, <1/100): insuficiencia cardiaca congestiva, palpitaciones. ***Trastornos vasculares***. Frecuentes (>1/100, <1/10): hipertensión. ***Trastornos respiratorios, torácicos y mediastinales***. Poco frecuentes (>1/1000, <1/100): rinitis, sequedad nasal. ***Trastornos gastrointestinales***. Frecuentes (>1/100, <1/10): sequedad oral. Poco frecuentes (>1/1000, <1/100): alteración del sabor. ***Trastornos de la piel y tejido subcutáneo***. Frecuentes (>1/100, <1/10): edema palpebral, prurito palpebral, eritema palpebral. Poco frecuentes (>1/1000, <1/100): dermatitis alérgica por contacto. ***Trastornos generales y condiciones del lugar de administración***. Frecuentes (>1/100, <1/10): condiciones asténicas. ***Investigaciones:*** Frecuentes (>1/100, <1/10): LFTs anómalos. Reacciones adversas adicionales que se han visto con uno de los componentes y que pueden también potencialmente producirse con Combigan®: ***Brimonidina***. ***Trastornos oculares***: iritis, miosis. ***Trastornos psiquiátricos:*** insomnio. ***Trastornos cardiacos:*** arritmias (incluidas bradicardia y taquicardia). ***Trastornos vasculares:*** hipotensión. ***Trastornos respiratorios, torácicos y mediastinales:*** síntomas respiratorios superiores, disnea.***Trastornos gastrointestinales:*** Síntomas gastrointestinales. ***Trastornos generales y condiciones del lugar de administración:*** reacciones alérgicas sistémicas. ***Timolol***. ***Trastornos oculares:*** disminución de la sensibilidad corneal, diplopia, ptosis, desprendimiento coroidal (después de cirugía de filtración), cambios refractivos (en algunos casos, debido a la retirada de terapia miótica). ***Trastornos psiquiátricos:*** insomnio, pesadillas, disminución de la libido. ***Trastornos del sistema nervioso:*** pérdida de la memoria, aumento de los signos y síntomas de miastenia grave, parestesia, isquemia cerebral. ***Trastornos del oído y del laberinto:*** tinnitus. ***Trastornos cardiacos:*** bloqueo cardiaco, paro cardiaco, arritmia, bradicardia. ***Trastornos vasculares:*** hipotensión, accidente cerebro vascular, claudicación, fenómeno de Raynaud, manos y pies fríos. ***Trastornos respiratorios, torácicos y mediastinales:*** broncoespasmo (predominantemente en pacientes con enfermedad bronco espástica preexistente), disnea, tos, fallos respiratorios. ***Trastornos gastrointestinales:*** náuseas, diarrea, dispepsia. ***Trastornos de la piel y tejido subcutáneo:*** alopecia, erupción psoriasiforme o exacerbaciones de psoriasis. ***Trastornos músculo esqueléticos, del tejido conectivo y óseos:*** lupus eritematoso sistémico. ***Trastornos renales y urinarios:*** enfermedad de Peyronie. ***Trastornos generales y condiciones del lugar de administración***: edema, dolor pectoral. **4.9 Sobredosis:** No se dispone de datos de sobredosis con Combigan®. ***Brimonidina***. En casos en los que se ha usado brimonidina como parte del tratamiento médico del glaucoma congénito, se han descrito síntomas de sobredosis con brimonidina, como hipotensión, bradicardia, hipotermia y apnea, en algunos neonatos que estaban recibiendo brimonidina. Se ha descrito que las sobredosis orales de otros alfa-2-agonistas causan síntomas como hipotensión, astenia, vómitos, letargo, sedación, bradicardia, arritmias, miosis, apnea, hipotonía, hipotermia, depresión respiratoria y ataques. ***Timolol***. Los síntomas de sobredosis sistémica con timolol son: bradicardia, hipotensión, broncoespasmo, cefalea, mareos y paro cardiaco. Un estudio de pacientes mostró que timolol no se dializa fácilmente. Si se produce sobredosis, el tratamiento debe ser sintomático y de soporte. **5. DATOS FARMACÉUTICOS**. **5.1 Lista de Excipientes**. Cloruro de benzalconio. Fosfato sódico monobásico monohidratado. Fosfato sódico dibásico heptahidratado. Ácido clorhídrico o hidróxido sódico para ajustar el pH. Agua purificada. **5.2 Incompatibilidades:** Ninguna aplicable. **5.3 Instrucciones de uso y manipulación.** Ninguna en especial. **6. TITULAR DE LA AUTORIZACIÓN DE COMERCIALIZACION**. Allergan Pharmaceuticals Ireland - Castlebar Road - Westport - Co. Mayo - Irlanda. **7. FECHA DE REVISIÓN DEL TEXTO**. Noviembre 2005. **8. Presentación y precio:** Envase de 5 ml. PVP 16,23€ - PVP IVA 16,88€. **9. Condiciones de prescripción y dispensación:** Con receta médica. Financiado por el Sistema Nacional de Salud. **Consulte la Ficha Técnica completa antes de prescribir.**

1) Craven ER, et al. One-year comparison of efficacy and safety of brimonidina tartrate 0.2% / timolol 0.5% fixed combination (bid) with timolol 0.5% (bid) or brimonidina tartrate 0.2% (tid). Presented at the Annual Meeting of the American Academy of Ophthalmology, October 20-23, 2002, Orlando, Florida.

2) Crichton ACS. Timolol/brimonidine combination therapy in glaucoma management. Clinical & Surgical Journal of Ophthalmology 2005;23(10):356-359.

ALLERGAN
ophthalmology

Allergan, S.A.U., Pza de la Encina, 10-11, 28760 Tres Cantos (Madrid)
www.allergan.com

0669-FA/09-06

¡NUEVO!

Potencia

combinada para encarrilar la PIO

- ***COMBIGAN***® redujo la PIO significativamente hasta un 33% (7,6 mm Hg) respecto a la basal[1]
- 98% de los médicos calificaron a ***COMBIGAN***® como bueno o excelente[2]
- ***COMBIGAN***® proporciona un mecanismo de acción dual
- ***COMBIGAN***® cómoda administración, dos veces al día

Nuevo Combigan®

(tartrato de brimonidina, 2 mg/ml y timolol, 5 mg/ml)

ALLERGAN
ophthalmology

CONTROL CONFORT COMODIDAD