# STUDIUM OPHTHALMOLOGICUM

*Un enfoque diferente para un oftalmólogo inteligente*

*A different approach for an intelligent ophthalmologist*

Las mejores apps de oftalmología para smartphone

Escleritis sifilítica

Linfoma conjuntival tratado con interferón intralesional

Pliegues coroideos

The best ophthalmology apps for smartphones

Syphilis Scleritis

Conjunctival lymphoma treated with intralesional interferon

Choroidal folds

VOLUMEN/VOLUME XXX N.º 1 2012

# STUDIUM OPHTHALMOLOGICUM

Stud Ophthalmol




Dr. M. Sánchez Salorio



Dr. M.A. Zato Gómez de Liaño

Dra. M.ª C. García Sáenz

Dr. F. Martín Oses


**Director Fundador:**
Dr. Manuel Sánchez Salorio

**Comité de Redacción:**

*Director:*
Dr. Miguel Ángel Zato Gómez de Liaño

*Directores Adjuntos:*
Dra. M.ª Carmen García Sáenz
Dr. Félix Martín Oses

*Representantes de la Sociedad Dominicana de Oftalmología*
Dr. Mario Enrique Lovatón Rodríguez (mlovaton@gmail.com)
Dr. Faroche Antonio Melgen Acra (farochemelgen@hotmail.com)

**Secciones de la Revista:**

*Editorial*
Dr. Miguel Ángel Zato Gómez de Liaño

*Comunicación Solicitada*
Dr. David Díaz Valle
Dr. Nicolás Toledano Fernández

*Revisión Actualizada*
Dr. José M.ª Martínez de la Casa
Dr. Julio Ortega Usobiaga

*Actualizaciones Tecnológicas en Oftalmología*
Dr. Javier A. Montero Moreno
Dr. Basilio Moreno García-Rubio

*Seminario de Casos Clínicos*
Dr. Alberto Reche Sainz
Dra. Mónica Rodríguez Ramírez
Dr. Claudio Moreno García
Dr. Gabriel Ureña Avilés

*Controversias en Oftalmología*
Dr. Pablo Zaragoza Casares
Dr. Gonzalo Bernabeu Arias

*Toma de Decisiones en Oftalmología*
Dr. Ramón Quintana Conte

*Leer y Contar*
Dr. Miguel Maldonado López

*Historia y Humanidades*
Dr. Juan Murube del Castillo

*La Ventana del Residente*
Dra. Ana Guadilla

*Autoevaluación*
Dr. Julio González Martín-Moro

*Imagen (fotografía y vídeo)*
Dr. Pablo Gili Manzanaro

*Sesiones clínicas*
Dr. Alfonso Arias Puente

*Tribuna abierta (cartas a la dirección)*
Dra. M.ª Carmen García Sáenz
Dr. Félix Martín Oses
**E-mail: studium@oftalmo.com**

**Coordinadora:** Marilyn García-Sicilia Suárez



**Redacción y Administración:**
C/. Donoso Cortés, 73 - 1.º izda.
28015 Madrid
Tels.: 91 544 58 79 - 91 544 80 35
Fax: 91 544 18 47
E-mail: studium@oftalmo.com

**www.oftalmo.com/studium**

Publicación incluida en «the useful sites» de la PAAO
**www.paao.org/useful.html**

S.V.R. N.º 195
ISSN: 0210-8720
Depósito legal B. 18997/82
MADRID

STUDIUM OPHTHALMOLOGICUM

VOLUMEN/VOLUME XXX Núm. 1 2012

www.oftalmo.com/studium

# Contenidos

**ACTUALIZACIONES TECNOLÓGICAS EN OFTALMOLOGÍA**

- Las mejores apps de oftalmología para smartphone . 1
  Fukumitsu Miyamoto H, Romero Domínguez M, Paiva Cornejo G, Moreno García B

**SEMINARIO DE CASOS CLÍNICOS**

- Tumor vasoproliferativo retiniano
  Crespo Carballés MJ, Peral Ortiz de la Torre MJ, Jiménez Ortiz H
- Escleritis sifilítica
  Millán-Rodríguez AC, Dios-Castro E, Fernández-Cid C
- Linfoma conjuntival tratado con interferón alfa2b intralesional
  Sevillano C, Dios E, Lázaro V
- Pliegues coroideos: orientación diagnóstica a propósito de un caso
  Gibelalde A, Macías-Murelaga B, Pinar-Sueiro S

**LEER Y CONTAR**

- ¿Tenemos en España las herramientas adecuadas para la evaluación de la calidad visual subjetiva del paciente de cirugía refractiva que los tiempos actuales requiere?
  Martínez-Almeida Castañeda L, Maldonado MJ

**HISTORIA Y HUMANIDADES**

- Los sellos de colirio en el Imperio Romano
  Pérez-Cambrodí RJ, Alzamora-Rodríguez A

**LA VENTANA DEL RESIDENTE**

- R4 ¿a la carrera o al borde de un ataque de nervios?
  Rivero V, Jimeno L

**AUTOEVALUACIÓN**

- González Martín-Moro J

**SÓLO FORMATO ELECTRÓNICO**

**IMAGEN (fotografía y vídeo)**
Dr. Pablo Gili Manzanaro

**SESIONES CLÍNICAS**
Dr. Alfonso Arias Puente

**TRIBUNA ABIERTA (cartas a la dirección)**
Dra. Carmen García Sáenz, Dr. Félix Martín Oses

**Normas para publicación en Studium**

# Contents

**TECHNOLOGICAL UPDATES IN OPHTHALMOLOGY**

- The best ophthalmology apps for smartphones ..... 5
  Fukumitsu Miyamoto H, Romero Domínguez M, Paiva Cornejo G, Moreno García B

**Studium Ophthalmologicum publication rules**

# Las mejores apps de oftalmología para smartphone

FUKUMITSU MIYAMOTO H[1], ROMERO DOMÍNGUEZ M[1], PAIVA CORNEJO G[1], MORENO GARCÍA B[2]

## RESUMEN

La especialidad de Oftalmología está en continua renovación gracias a los avances tecnológicos empleados tanto para el diagnóstico como para la terapéutica de diferentes tipos de patologías. Estos avances requieren, por parte del oftalmólogo, una constante actualización en el manejo de diferentes instrumentos.

Esta es la razón, por la cual, hemos querido realizar una clasificación subjetiva de algo, con lo que mucha gente convive cotidianamente, como son las aplicaciones de smartphones, en esta ocasión orientadas a nuestra especialidad.

Presentamos una lista con las mejores aplicaciones para utilizar en nuestro ámbito profesional (1,2).

**Palabras clave:** Aplicación, smartphone, telemedicina.

## DESCRIPCIÓN

### 1) Eye handbook

Desarrollador: Cloud Nine Development LLC.

Aplicación gratuita (fig. 1).

Se creó en la Universidad de Missouri en el 2009, como un proyecto de residentes y ahora es la aplicación para móvil número uno en Oftalmología.

En su contenido podemos encontrar:

– Enlaces para la AAO (Academia Americana de Oftalmología).

– Calculadoras: De riesgo de glaucoma, fórmulas de biometría, equivalencias entre los diferentes optotipos de agudeza visual, relación entre paquimetría y presión intraocular, cálculo del equivalente esférico o amplitud de acomodación.

– Atlas oftalmológico: Bastante completo y con buena calidad de imágenes.

– Pruebas para examinar al paciente: Test de Amsler, Ishihara, optotipos de visión cercana, test duocromo, optotipos pediátricos, linterna de luz blanca y de luz azul.

– Enlaces a las principales revistas oftalmológicas e información sobre congresos (Ophthalmology Web).

– Manual EHB: Descripción de las patologías oftalmológicas más comunes.

– Educación del paciente mediante diagramas y texto.

– Meds: listado de los principios activos más usados.

Por todas estas características nos parece la mejor aplicación, muy útil en la práctica clínica diaria (3).

Servicio de Oftalmología. Hospital Gregorio Marañón. Madrid.
[1] Licenciado en Medicina y Cirugía.
[2] Licenciado en Medicina y Cirugía. Unidad de Cirugía Oculoplástica.

### 2) OCT Browser

Desarrollador: Hiroshi Ishikawa.

Aplicación gratuita (fig. 2).

Nos permitirá la visualización de las OCTs de nuestros pacientes directamente en el móvil. Actualmente, se encuentra en desarrollo el programa para convertir las imágenes (4).

### 3) Skyscape Medical Resources

Desarrollador: Skyscape.

Aplicación de pago (fig. 3).

Es una aplicación que tiene disponible una gran cantidad de recursos médicos, incluidos varios libros de texto y atlas de imágenes. Algunos de ellos son gratis, siendo el de más utilidad el apartado destinado a medicamentos (5).

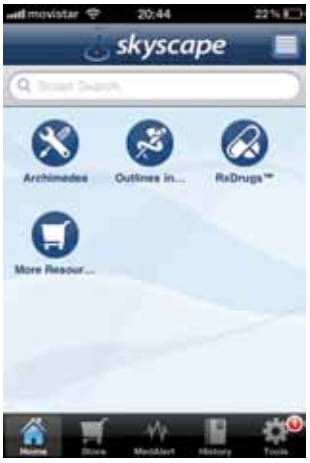


### 4) Academy2Go

Desarrollador: Cibavision.

Aplicación gratuita (fig. 4).

Contiene cursos y videos didácticos sobre refractiva orientados tanto a médicos como a pacientes (6).

### 5) Ophthalmology i-pocketcards

Desarrollador: Born Bruckmeier.

Aplicación de pago (fig. 5).

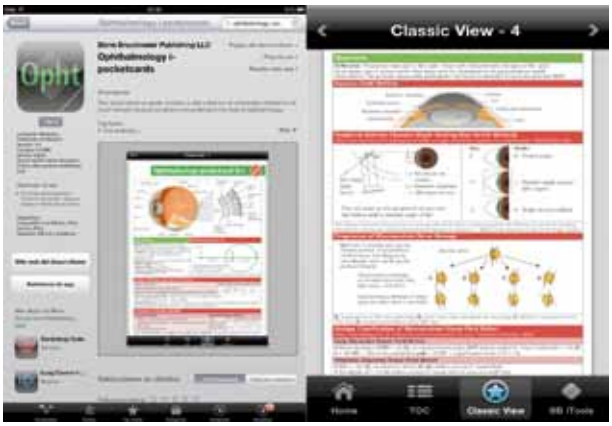


Contiene tablas con diagramas y clasificaciones de las principales enfermedades oftalmológicas (7).

### 6) Cataract Mobile

Desarrollador: Yu Xiang Kong.

Aplicación gratuita (fig. 6).

Nos ayuda a entender los principios básicos que hay que dominar para poder realizar una capsulorexis segura. La modalidad de facoemulsificación es más difícil de manejar y de menor utilidad. Sin lugar a dudas, nos parece una app innovadora y útil para principiantes en la cirugía de cataratas (8).



### 7) Oftalmology SE

Desarrollador: USmau02.
Aplicación: De pago (fig. 7).

Enciclopedia oftalmológica que contiene desde la historia de la misma hasta la introducción a temas como la óptica, oftalmología pediátrica, lentes intraoculares, lentes de contacto, entre otros temas. Contiene temas básicos explicados de forma sencilla y clara, que serán de utilidad para los que se inician en el mundo de la Oftalmología (9).

### 8) Sight selector

Desarrollador: Patient education concepts.
Aplicación: Gratuita para descargar, de pago los cursos (fig. 8).

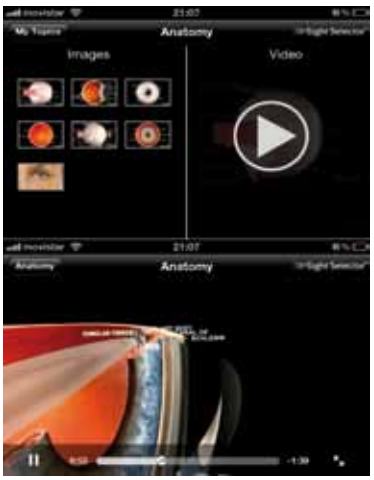


En su versión gratuita, incluye un video en 3D de la anatomía del ojo. Además nos permite comprar 50 temas enfocados, principalmente, en las técnicas y las lentes más actuales para la corrección de problemas refractivos. Se recomienda por la calidad de las imágenes y por la actualización en el campo de la cirugía refractiva (10).

### 9) Eyetube

Desarrollador: Bryn Mawr Comunications.
Aplicación de pago (fig. 9).

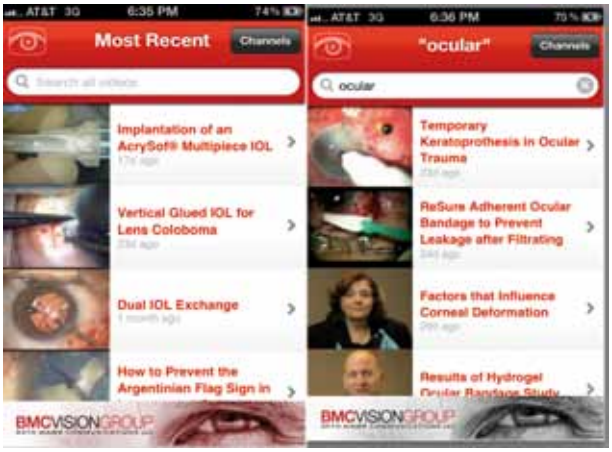


Permite el acceso a archivos de videos digitales online, dividiéndolos por subespecialidades y con un formato fácil de usar (11).

### 10) Animated Pocket Dictionary of Ophthalmology

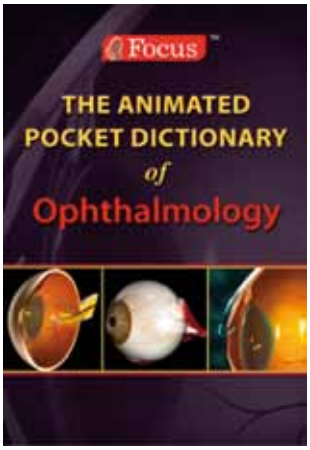


Desarrollador: Expanded Apps. Inc.
Aplicación gratuita, de pago en su versión completa (fig. 10).
Es un diccionario oftalmológico en lengua inglesa que incluye conceptos anatómicos, procedimiento quirúrgicos, etc. Además, explica cada definición con un video de animación (12).

### 11) EyePatientsMobileFree

Desarrollador: Yu Xiang Kong.

Aplicación gratuita (fig. 11).

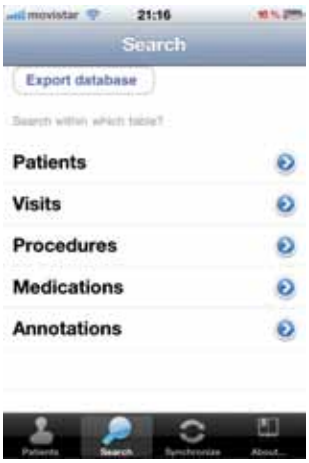


Permite almacenar datos de tus pacientes, factores de riesgo y evolución clínica en cada revisión. El formato no es nada cómodo de usar, pero puede servir para ayudar a ordenar la consulta (13).

Existen aún muchas más aplicaciones para smartphone tales como: Eyephoto Bill, Mini atlas DMAE, Retina Atlas, iEye Retina, External Eye Exam, EyeAlmanac, Algorith for Management of Diabetic Macular Edema, LRI Calc, Sense what u see?, Cuidado de tu salud visual, EyeRoutemobile, Lupa free, FasAcuity, iExaminer, eyePatiensMobileFree, ODwire.org y muchas más (2).

## CONCLUSIÓN

El uso de los smartphones ha supuesto una revolución en todos los sentidos, también en el ámbito médico, facilitando la comunicación interprofesional y haciendo que nuestra práctica clínica sea más eficiente.

## BIBLIOGRAFÍA

1. iPhone® Apple web site: www.apple.com.
2. Alfonso Rodríguez A, Abreu González R. Aplicaciones del iPhone en Oftalmología. Archivos de la Sociedad Canaria de Oftalmología, 2011-nº 22: 104-108.
3. Aplicación EyeHandbook: www.eyehandbook.com.
4. Aplicación OCT Browser: http://web.me.com/giraku/OCT_Browser_Software_Suite_Official_Page/Welcome.html
5. Aplicación Skyscape Medical Resources: www.skyscape.com.
6. Aplicación Academy2Go: http://www.cibavisionacademy.dk/academy2go.shtml.
7. Aplicación Ophthalmology i-pocketcards: http://itunes.apple.com/es/app/ophthalmology-i-pocketcards/id443399941?mt=8.
8. Aplicación Cataract Mobile: http://es.appbrain.com/app/cataractdroid-free/com.gkong008.cataractDroidFree.
9. Aplicación Oftalmology SE: http://itunes.apple.com/mx/app/oftalmology-se/id393750011?mt=8.
10. Aplicación Sight selector: http://itunes.apple.com/es/app/sight-selector-lite/id396541253?mt=8
11. Aplicación Eyetube: http://eyetube.net/.
12. Aplicación Animated Pocket Dictionary of Ophthalmology: http://www.iphoneaplicaciones.org/aplicaciones-iphone/medicina/com.expandedapps.pocketdicorthopedics/animated-pocket-dictionary-orthopedics.php?id=469527720
13. Aplicación EyePatientsMobileFree: http://www.iphoneapps-home.com/eyepatientsmobilefree-iphone-435259085.html.

# The best ophthalmology apps for smartphones

FUKUMITSU MIYAMOTO H[1], ROMERO DOMÍNGUEZ M[1], PAIVA CORNEJO G[1], MORENO GARCÍA B[2]

## ABSTRACT

The ophthalmological specialty is in continual renewal due to technological developments applied for diagnostic as well as treatment of various types of pathologies. These developments require ophthalmologists to continuously update their instrument management knowledge.

For this reason we thought a subjective classification of what has already become part of our day to day activity, i.e., smartphone apps, in this case focused on our specialty, would be appropriate. Accordingly, we have developed a list with the best applications to use in our professional activity (1,2).

**Keywords:** Application, smartphone, telemedicine.

## DESCRIPTION

### 1) Eye handbook

Developer: Cloud Nine Development LLC.

Freeware (fig. 1).




The Eye Handbook was developed in Missouri University in 2009 as a resident project.

Since then it has become the number one application for mobile telephones in ophthalmology.

Its content comprises:

– Links to AAO (American Academy of Ophthalmology).

– Calculators: for Glaucoma risk, biometry Formulae, equivalences Between visual acuity optotypes, ratio between pachymetry and intraocular pressure, calculation of spherical equivalent or accommodation width.

– A quite complete Ophthalmology atlas with good quality images.

– Patient Assessment Tests: Amsler Test, Ishihara, near vision optotypes, dual chrome test, pediatric optotypes, white and blue light lamps.

– Links to the main ophthalmological journals and information on congresses (Ophthalmology Web).

– EHB Manual : description of the most common ophthalmological pathologies.

– Patient education by means of diagrams and text.

– Meds: list of the most frequently used active principles.

For all the above reasons, this application seems to be the best due to its usefulness in daily clinical practice (3).

Ophthalmology Service. Gregorio Marañón Hospital. Madrid.

[1] Graduate in Medicine and Surgery.

[2] Graduate in Medicine and Surgery. Oculoplastic Surgery Unit.

### 2) OCT Browser

Developer: Hiroshi Ishikawa.

Freeware (fig. 2).

It enables patient OCT visualization in the mobile phone. The image conversion software is currently in development (4).

### 3) Skyscape Medical Resources

Developer: Skyscape.

Paid licensing (fig. 3).

This application comprises a large number of medical resources, including several text books and image databases, some of which are free. The most useful resource is the medications section (5).

### 4) Academy2Go

Developer: Cibavision.

Freeware (fig. 4).

It comprises courses and didactic videos on refractive surgery, focusing both on physicians and patients (6).

### 5) Ophthalmology i-pocketcards

Developer: Born Bruckmeier.

Paid licensing (fig. 5).

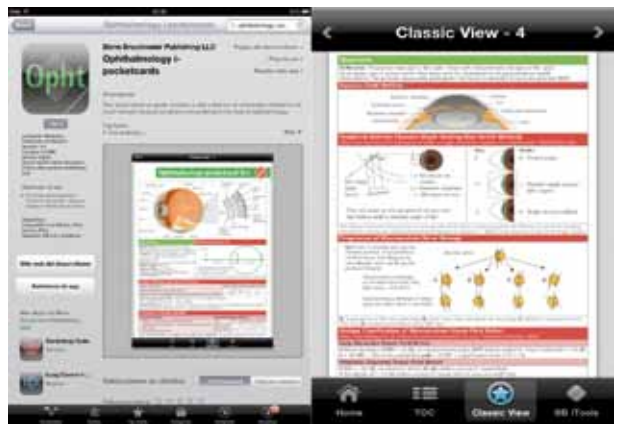


This app comprises tables with diagrams and classifications of the main ophthalmological diseases (7).

### 6) Cataract Mobile

Developer: Yu Xiang Kong.

Freeware (fig. 6).

This app facilitates an understanding of the basic principles that must be mastered in order to perform safe capsulorhexis. The phacoemulsification mode is the least useful app and the most difficult one to manage. It clearly seems to be an inoperative and useful app for cataract surgery beginners (8).



### 7) Ophthalmology SE

Developer: USmau02.
Paid licensing (fig. 7).

Ophthalmological encyclopedia comprising the history of ophthalmology and introductions to subjects such as optics, pediatric ophthalmology, intraocular lenses and contact lenses among many other subjects. The basic topics are explained in simple and clear text and will prove highly useful for physicians who are taking their first steps in ophthalmology (9).

### 8) Sight selector

Developer: Patient education concepts.
Free download although courses are paid (fig. 8).

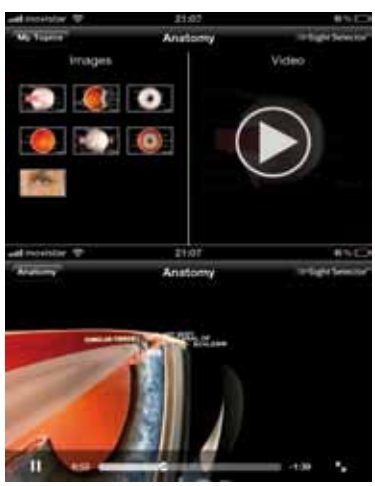


Its free version includes a 3-D video of eye anatomy. In addition, users can purchase 50 topics focused on the most current techniques and lenses for correcting refractive problems. We recommend it due to the quality of its images and its updates on refractive surgery (10).

### 9) Eyetube

Developer: Bryn Mawr Communications.
Paid Licensing (fig. 9).

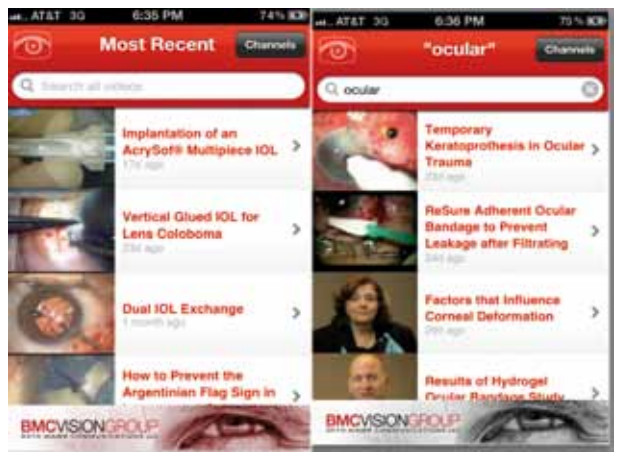


This app enables access to online digital videos by subspecialties and in an easy to use format (11).

### 10) Animated Pocket Dictionary of Ophthalmology

Developer: Expanded Apps. Inc.
Freeware, paid licensing for complete version (fig. 10).

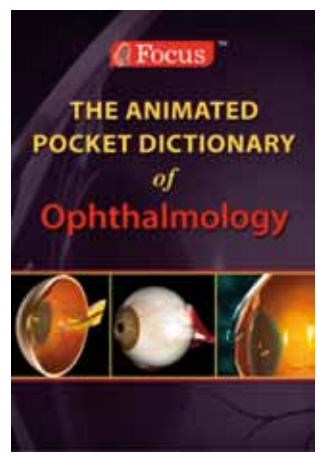


An English language ophthalmological dictionary which includes anatomical concepts, surgical procedures, etc. in addition, each definition is explained with animated videos (12).

**11) EyePatientsMobileFree**

Developer: Yu Xiang Kong.

Freeware (fig. 11).

This app enables the storage of patient data, risk factors and clinical evolution in each assessment.

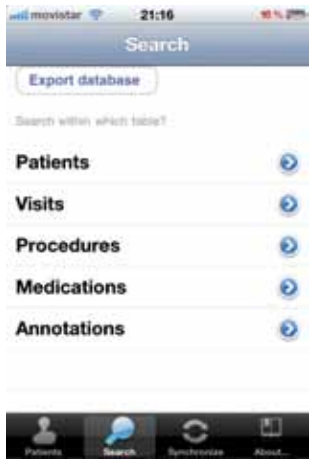


The format is not very user-friendly but it can be helpful when improving order in the practice (13).

There are many more applications for smartphones such as

Eyephoto Bill, Mini-atlas DMAE, Retina Atlas, iEye Retina, External Eye Exam, EyeAlmanac, Algorith for Management of Diabetic Macular Edema, LRI Calc, Sense what u

see?, Cuidado de tu salud visual, EyeRoute-mobile, Lupa free, FasAcuity, iExaminer, eyePatiensMobileFree, ODwire.org and many more (2).

## CONCLUSION

The use of smartphones has brought about a revolution in all areas including medicine, as they enable interprofessional communication and enhance the efficiency of our daily clinical practice.

## REFERENCES

1. iPhone® Apple web site: www.apple.com.
2. Alfonso Rodríguez A, Abreu González R. Aplicaciones del iPhone en Oftalmología. Archivos de la Sociedad Canaria de Oftalmología, 2011-nº 22: 104-108.
3. Aplicación EyeHandbook: www.eyehandbook.com.
4. Aplicación OCT Browser: http://web.me.com/giraku/OCT_Browser_Software_Suite_Official_Page/Welcome.html
5. Aplicación Skyscape Medical Resources: www.skyscape.com.
6. Aplicación Academy2Go: http://www.cibavisionacademy.dk/academy2go.shtml.
7. Aplicación Ophthalmology i-pocketcards: http://itunes.apple.com/es/app/ophthalmology-i-pocketcards/id443399941?mt=8.
8. Aplicación Cataract Mobile: http://es.appbrain.com/app/cataractdroid-free/com.gkong008.cataractDroidFree.
9. Aplicación Oftalmology SE: http://itunes.apple.com/mx/app/oftalmology-se/id393750011?mt=8.
10. Aplicación Sight selector: http://itunes.apple.com/es/app/sight-selector-lite/id396541253?mt=8
11. Aplicación Eyetube: http://eyetube.net/.
12. Aplicación Animated Pocket Dictionary of Ophthalmology: http://www.iphoneaplicaciones.org/aplicaciones-iphone/medicina/com.expandedapps.pocketdicorthopedics/animated-pocket-dictionary-orthopedics.php?id=469527720
13. Aplicación EyePatientsMobileFree: http://www.iphoneapps-home.com/eyepatientsmobilefree-iphone-435259085.html.

# Tumor vasoproliferativo retiniano

CRESPO CARBALLÉS MJ[1], PERAL ORTIZ DE LA TORRE MJ[1], JIMÉNEZ ORTIZ H[2]

## RESUMEN

**Introducción:** Los tumores vasoproliferativos de la retina (TVPR), son lesiones benignas que plantean dudas diagnósticas con otras patologías vitreorretinianas.

**Caso clínico:** Varón de 23 años que acude a urgencias por disminución progresiva de agudeza visual en ojo izquierdo. Presenta una maculopatía exudativa, membranas epirretinianas, y una tumoración vascular de aspecto angiomatoso asociada a telangiestasias. Diagnosticado de tumor vasoproliferativo de retina, es tratado con laserterapia, vitrectomía, crioterapia y bevacizumab.

**Palabras clave:** Tumor vasoproliferativo retiniano.

## INTRODUCCIÓN

Los tumores vasoproliferativos de la retina (TVPR) (1) son lesiones benignas que pertenecen al grupo de los tumores vasculares de la retina, siendo los más frecuente entre ellos. Se han denominado de diferentes maneras como: lesión o masa angiomatoide, angioma retiniano periférico con retinopatía exudativa en adultos o glioangiosis retiniana reactiva (2).

Los TVPR predominan en la tercera o cuarta década de la vida. Aparecen como una masa solitaria muy vascularizada en la retina neurosensorial periférica. Pueden provocar exudación y/o hemorragias intra o subretiniana, edema macular, membranas epirretinianas y hemovítreo.

## CASO CLÍNICO

Varón de 23 años que acude a urgencias por disminución progresiva de agudeza visual (AV) en ojo izquierdo (OI) de 2 meses de evolución. No dolor ni ojo rojo, no otra clínica sistémica acompañante. No refiere antecedentes personales reseñables, es natural de la República Dominica y vive en España desde hace 11 años.

La AV es en ojo derecho (OD) 20/20 y en OI movimiento de manos. Biomicroscopía sin alteraciones. Tonometría OD 14 y OI 17 mm Hg. Fondo de ojo (FO): OD sin alteraciones; OI presenta: maculopatía exudativa con depósitos lipídicos y membranas epirretinianas (fig. 1). En arcada vascular temporal inferior se observa tumoración vascular de aspecto angiomatoso asociada a telangiectasias (fig. 2). Se inicia el estudio diagnóstico con analítica básica, radio-

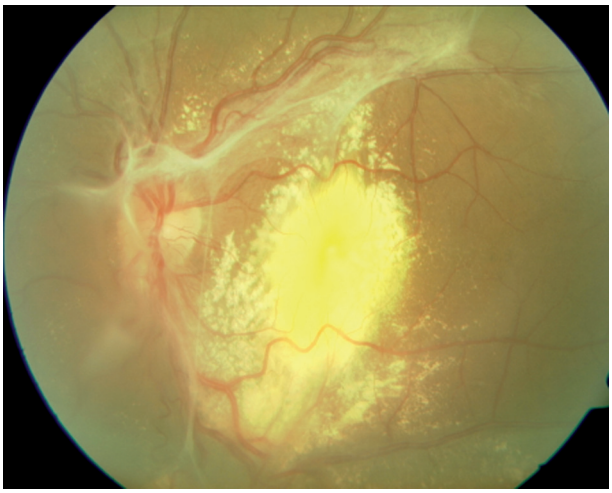

*Fig. 1: Exudación macular y tracciones en el diagnóstico inicial.*

Unidad de Retina. Servicio de Oftalmología. Hospital Universitario de Fuenlabrada. Madrid.
[1] Licenciada en Medicina y Cirugía (Especialista en Oftalmología).
[2] Licenciado en Medicina y Cirugía (Residente 4.º año en Oftalmología).

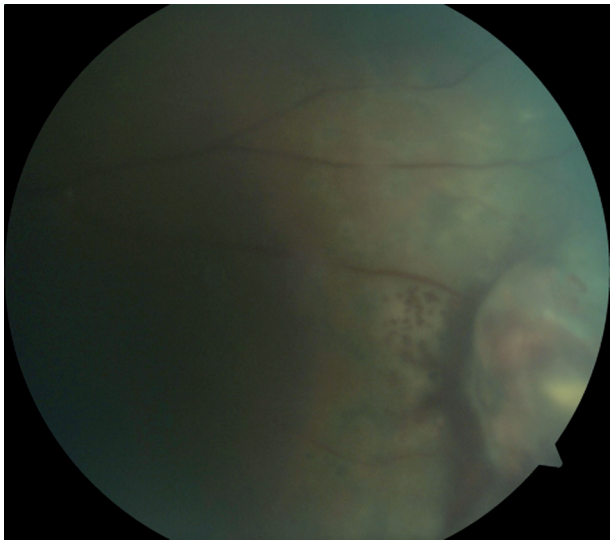

*Fig. 2: Tumoración vascular de aspecto angiomatoso en periferia.*

grafía de tórax y resonancia magnética nuclear (RMN) cerebral, que fueron normales, intradermorreacción de Mantoux que resulta de 27 mm, ecografía ocular (pequeña lesión sobreelevada en retina de 2 mm, de alta reflectividad interna) y angiografía fluoresceínica (AFG). En ésta se observa tortuosidad vascular generalizada sin vasculitis o periflebitis, edema macular difuso, lesión hiperfluorescente en retina periférica temporal inferior con zonas de amputación vascular e isquemia, cortocircuitos vasculares y telangiectasias, sin neovasos (fig. 3); tampoco se observan vasos aferentes-eferentes.

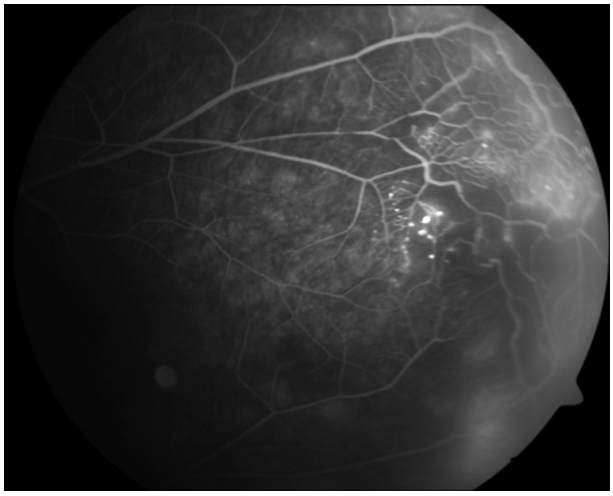

*Fig. 3: Telangiectasias asociadas al tumor en retina adyacente.*

El diagnóstico de presunción es de TVPR secundario a enfermedad de Coats.

Se inicia tratamiento con fotocoagulación de la lesión y la retina avascular y telangiectasias periféricas. Al mes, dada la gran tracción prerretiniana de polo posterior y para completar el tratamiento del tumor, se realiza vitrectomía 23 g, con pelado de membranas y crioterapia de la lesión. Fue necesaria una segunda intervención para eliminar restos de proliferación de membranas prerretinianas (fig. 4), y recongelar la lesión tumoral (fig. 4), añadiéndose una inyección de bevacizumab (4).

Tras 20 meses de evolución se han practicado dos vitrectomías, fotocoagulación con laser Argón, crioterapia y una dosis de bevacizumab intravítreo. Anatómicamente el resultado es de polo posterior aplicado con restos lipídicos residuales que afectan a la fóvea, reproliferación de membranas epirretinianas, fotocoagulación periférica de hemirretina temporal y regresión del TVPR (fig. 5). No ha presentado otras complicaciones como catarata, neovascularización retiniana o glaucoma neovascular. El resultado visual es de 20/200 en OI.

## DISCUSIÓN

Los TVPR son proliferaciones gliovasculares reactivas con diferentes proporciones de gliosis y proliferación vascular (3,4).

La presentación clínica suele presentarse en pacientes de 20 a 50 años, sin patología sistémica asociada, que cursan con disminución de

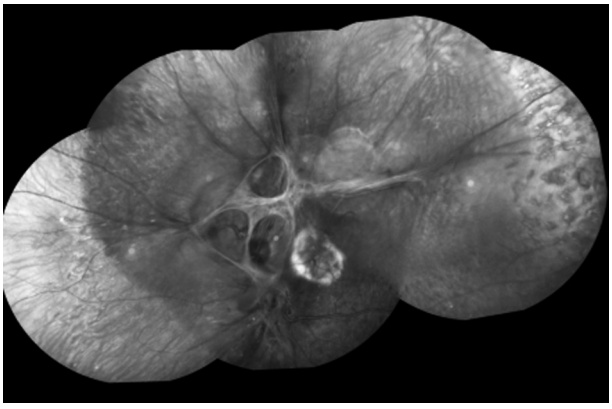

*Fig. 4: Aspecto del fondo de ojo previo a la segunda vitrectomía.*

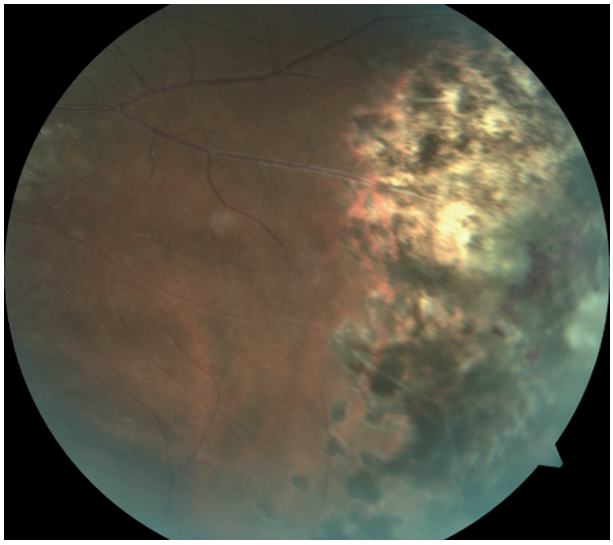

*Fig. 5: Estadío cicatricial final de la zona tumoral.*

la visión, miodesopsias, fotopsias. Más raro es el diagnóstico sin clínica asociada (3,6).

Oftalmoscópicamente se caracteriza por la presencia de una masa sólida, unilateral en retina periférica (de preferencia temporal inferior). La lesión suele asociar alteraciones vasculares (microaneurismas y telangiectasias), que provocan exudación lipídica, hemorragias, edema macular quístico y desprendimiento seroso de retina (3,6).

Los TVPR se clasifican (1) en idiopáticos o primarios, y secundarios asociados a enfermedades oculares (tabla 1).

**Tabla 1. Patologías oculares asociadas a TVPR** (3,6)

| |
|---|
| – Pars planitis |
| – Vasculitis retiniana |
| – Toxoplasmosis |
| – Toxocariasis |
| – Histoplasmosis |
| – Retinitis pigmentosa |
| – Vitreorretinopatía exudativa familiar |
| – Retinopatía de la prematuridad |
| – Drepanocitosis |
| – Diálisis retiniana |
| – Coriorretinopatía traumática |
| – Enfermedad de Coats |
| – Desprendimiento de retina de larga evolución |
| – Cirugía del desprendimiento de retina (crioterapia) |
| – Retinosquisis degenerativa |
| – Coloboma retinocoroideo |
| – Catarata congénita y glaucoma |
| – Hipertrofia congénita de epitelio pigmentario de la retina |

El diagnostico de los TVPR es fundamentalmente clínico, basado en la exploración oftalmoscópica.

La AFG puede ser difícil dada la localización periférica del tumor. El patrón angiográfico es de una lesión hiperfluorescente desde tiempos precoces y mantenida en tiempos tardíos, asociada a anomalías vasculares.

La ecografía ocular (ECO), es de gran ayuda si hay opacidad de medios o exudación tumoral. Da imagen de pequeño tumor nodular de alta reflectividad interna.

El TVPR plantea el diagnostico diferencial (tabla 2) con los tumores vasculares de la retina asociados o no a componente exudativo, fundamentalmente con los hemangiomas capilares retinianos, metástasis coroideas o retinianas, y melanomas amelanóticos de la coroides. También hay que diferenciarlo de otros procesos exudativos retinianos.

El hemangioma capilar retiniano es una facomatosis con historia familiar en pacientes jóvenes. Suelen ser múltiples, bilaterales y asociados a otros tumores sistémicos.

Las metástasis tumorales suelen tener asociado el antecedente de cáncer. Oftalmoscópicamente son diferentes de los TVPR. No son nodulares, sino más placoides, y suelen afectar a polo posterior. Pueden asociar líquido subretiniano, pero el resto de las alteraciones asociadas a TVPR no son típicas de las metástasis.

El melanoma uveal amelanótico y periférico es muy poco probable, pero podría confundirse con un TVPR.

El tratamiento está indicado cuando hay signos de progresión y amenaza de la visión, con el objetivo de detener la exudación, favorecer la reabsorción lipídica y la reaplicación de la retina.

Si la altura del tumor es inferior a 3 mm, se recomienda el tratamiento con láser y/o crioterapia (3,6).

La braquiterapia epiescleral (preferiblemente con Yodo 125 o Rutenio 106), es muy efectiva en tumores de espesor superior a 3 mm que no responden al tratamiento clásico (7,8).

Se ha probado la terapia fotodinámica con poca experiencia todavía (9).

Se está investigando la posible utilidad de fármacos anti-inflamatorios y antiangiogénicos intravítreos como tratamiento adyuvante (4).

**Tabla 2. Diagnóstico diferencial TVPR**

| Diagnóstico | A favor | En contra |
|---|---|---|
| Enfermedad de Coats | Unilateralidad, varón, exudado lipídico subretiniano, telangiectasias e isquemia sectorial | Más típico en niños, ausencia progresión en 20 meses |
| Enfermedad Eales | Isquemia periférica, varón joven, componente fibroso traccional y Mantoux + | Unilateralidad, ausencia envainamiento vascular disperso |
| Hemangioma capilar retiniano | Edad juvenil, periférico, exudación profusa | Isquemia periférica, ausencia de vasos eferentes y aferentes evidentes |
| Hemangioma cavernoso retiniano | Dilatación angiomatosa retiniana y telangiectasias | Exudación profusa intrarretiniana |
| Macroaneurisma retiniano | Unilateralidad, exudación perilesional | Ausencia de sangrado subretiniano no HTA |
| Tumor coroideo | Exudación profusa localizada | Ausencia de masa coroidea |

## CONCLUSIONES

El TVPR es una entidad clínica benigna. Forma parte del grupo de los tumores vasculares de la retina, junto con el hemangioma capilar, el hemangioma cavernoso, y el hemangioma racemoso, siendo el más frecuente de éstos.

El TVPR plantea el diagnostico diferencial con otros tumores vasculares de la retina y enfermedades exudativas de la retina.

Ante un cuadro de exudación macular se hace imprescindible una buena exploración de la retina periférica.

La pérdida de visión secundaria a la exudación y demás alteraciones maculares, condiciona la decisión terapéutica.

## BIBLIOGRAFÍA


1. Shields CL, Shields JA, Barret J, De Potter P. Vasoproliferative tumors of the ocular fundus. Classification and clinical manifestations in 103 patients. Arch Ophthalmol. 1995; 113: 615-623.
2. Irvine F, O'Donnell N, Kemp E, Lee WR. Retinal vasoproliferative tumors. Surgical management and histological findings. Arch Ophthalmol 2000; 118: 563-569.
3. Armada F, Fonseca A, Encinas JL, García J, Gómez. Ulla F, Ruiz JM, et all. Patología y cirugía de la mácula. Madrid: Sociedad Española de Oftalmología; 2010: 537-541.
4. Kenawy N, Groenwald C, Damato B. Treatment of a vasoproliferative tumour with intravitreal bevacizumab (Avastin). Eye 2007; 21: 893-894.
5. Smeets MH, Mooy CM, Baarsma GS, Mertens DE, Van Meurs JC. Histopathology of a vasoproliferative tumor of the ocular fundus. Retina 1998; 18: 470-472.
6. Elizalde J, Álvarez A, Piñero AM, Barraquer RI. Tumores vasculares de la retina y la coroides. Badalona: Euromedice; 2010: 63-76.
7. Cohen VM, Shields CL, Demirci H, Shields JA. Iodine I 125 plaque radiotherapy for vasoproliferative tumors of the retina in 30 eyes. Arch Ophthalmol 2008; 126: 1245-1251.
8. Anastassiou G, Bornfeld N, Schueler AO, Schilling H, Webwr S, Fluesh D et al. Ruthenium-106 plaque brachytherapy for syntomatic vasoproliferative tumor of the retina. Br J Ophthalmol 2006; 90: 447-450.
9. Barbezetto IA, Smith RT. Vasoproliferative tumor of the retina treated with PDT. Retina 2003; 23: 565-567.

# Escleritis sifilítica

MILLÁN-RODRÍGUEZ AC[1], DIOS-CASTRO E[2], FERNÁNDEZ-CID C[1]

## INTRODUCCIÓN

La sífilis es una enfermedad de transmisión sexual cuya incidencia ha aumentado en la última década (1). Tradicionalmente se la ha conocido como la «Gran Imitadora» ya que puede simular diferentes enfermedades. La afectación ocular es poco frecuente pero su diagnóstico es importante debido a las implicaciones terapéuticas. La manifestación más frecuente es la uveítis (2,3). La escleritis sifilítica aislada es rara y excepcionalmente puede ser el único síntoma de la enfermedad (4). A continuación se describe el caso de una paciente que presentó una escleritis y fue diagnosticada de sífilis.

## CASO CLÍNICO

Una mujer de 46 años acudió a la consulta aquejando cuatro episodios de dolor y ojo rojo en ojo izquierdo durante los últimos tres meses que remitían parcialmente con ibuprofeno oral. Se observó inyección en esclera temporal (fig. 1), siendo el resto de la exploración normal.

Los estudios de laboratorio fueron normales, excepto para la serología de sífilis. El test no treponémico Rapid Plasma Reagin (RPR) fue positivo (título 1:32) y el treponémico Treponema Pallidum Particle Agglutination assay (TPPA) también fue positivo. Ocho meses antes la paciente había presentado lesiones cutáneas que se resolvieron espontáneamente y se le había extirpado una adenopatía que mostró hiperplasia folicular linfoide. La paciente fue diagnosticada de escleritis sifilítica anterior en período latente.

Tras consultar con el Departamento de Dermatología y Veneorología, se instauró tratamiento con Penicilina G Benzatina 2.4 mU IM de forma semanal durante tres semanas y la escleritis se resolvió.

Un mes después se realizó una punción lumbar para descartar neurosífilis. En el líquido cefalorraquídeo (LCR) se detectó pleocitosis linfocítica con 13 células por $mm^3$ y un test de Venereal Disease Research Laboratory (VDRL) positivo. Estos resultados implicaban que la paciente presentaba una meningitis sifilítica asintomática. La paciente rechazó tratamiento intravenoso y se acordó un tratamiento ambulatorio con Doxiclina 100 mg dos veces al día durante 28 días. Seis meses después la paciente continuaba asintomática y la serología de sífilis fue negativa en una nueva punción lumbar.

## DISCUSIÓN

La escleritis sifilítica es un desafío diagnóstico. En nuestra paciente, que no presentaba una sospecha clínica clara, seguir el protocolo diagnóstico, que incluye la serología de sífilis en cualquier forma de inflamación ocular, nos permitió llegar al diagnóstico.

La escleritis sifilítica aislada es infrecuente durante cualquier fase de la enfermedad. Si está presente, habitualmente es debida a una sífilis secundaria tardía (4), probablemente debida a una infiltración linfocítica con vasculitis (5).

Es habitualmente recomendado tratar la sífilis ocular como neurosífilis. Anatómicamente la retina y el nervio óptico derivan del cerebro, así que estrictamente hablando su afectación constituye neurosífilis. Además, la presencia de neurosífilis en pacientes con uveítis sifilítica es frecuente, especialmente en pacientes VIH4. Pero está menos clara la conveniencia de tratar la escleritis como neurosífilis. De hecho, la escleritis tiene menor riesgo de neurosífilis. En la serie de casos más larga publicada de escleritis sifilítica, todos los pacientes presentaban un análisis de LCR normal y fueron tratados como una sífilis

Departamento de Oftalmología. Hospital de Pontevedra.
[1] Licenciado en Medicina. Sección de Uveítis.
[2] Doctor en Medicina. Sección de Córnea.

latente tardía con Penicilina G Benzatina 2.4 mU IM semanalmente durante tres semanas5. En nuestra paciente el análisis de LCR resultó diagnóstico para meningitis sifilítica por lo que se tuvo que añadir tratamiento para neurosífilis.

## CONCLUSIÓN

Una escleritis aislada puede ser el único síntoma de sífilis y, para un correcto tratamiento del paciente, es necesario realizar una punción lumbar para excluir o detectar neurosífilis.

## BIBLIOGRAFÍA

1. Chao JR, Khurana RN, Fawzi AA et al. Syphilis: reemergence of an old adversary. Ophthalmology. 2006: 113(11): 2074-9.
2. Aldave AJ, King JA, Cunningham ET Jr. Ocular syphilis. Curr Opin Ophthalmol. 2001: 12(6): 433-41.
3. Shalaby IA, Dunn JP, Semba RD et al. Syphilitic uveitis in human immunodeficiency virus-infected patients. Arch Ophthalmol. 1997; 115(4): 469-73.
4. Margo CE, Hamed LM. Ocular syphilis. Surv Ophthalmol. 1992; 37(3): 203-20.
5. Wilhelmus KR, Yokoyama CM. Syphilitic episcleritis and scleritis. Am J Ophthalmol. 1987; 104(6): 595-7.

# Linfoma conjuntival tratado con interferón alfa2b intralesional

SEVILLANO C[1], DIOS E[2], LÁZARO V[3]

## RESUMEN

**Caso clínico:** Se presentan 2 casos de linfoma B extranodal de zona marginal de bajo grado (clasificación REAL) tratados mediante inyecciones subconjuntivales de interferón (INF) alfa2b.

**Discusión:** En ambos casos la inyección intralesional de IFN alfa2b fue efectiva produciéndose la remisión total del tumor y sin observarse recidivas después de 3 años. También se destaca la importancia del estudio de extensión sistémica.

**Palabras clave:** Linfoma, conjuntiva, tratamiento, interferón.

## INTRODUCCIÓN

Los linfomas de células B marginales extranodales representan el subtipo de linfomas más frecuentes en los anejos oculares, siendo su biopsia fundamental para el diagnóstico definitivo del tumor (1,2). En todos los casos se debe realizar un estudio completo para descartar extensión sistémica (2). Las opciones de tratamiento incluyen escisión simple, crioterapia, radioterapia externa, braquiterapia y quimioterapia sistémica y más recientemente quimioterapia local (1-3). Se presentan 2 casos de linfoma conjuntival tratados con éxito mediante inyecciones intralesionales con INF alfa2b.

## CASO CLÍNICO 1

Varón de 51 años que acude a urgencias por presentar sensación de cuerpo extraño en ojo izquierdo. Se observa una masa rosada de límites imprecisos en el fondo de saco inferior (fig. 1). La agudeza visual era de 20/20 y el resto de la exploración anodina. Se remite a la Unidad de Orbita y Oculoplastia, apreciándose un desplazamiento superior del globo ocular de 2 mm por una masa conjuntival blanda e indolora, con ausencia de adenopatías regionales y/o síntomas B. La resonancia magnética (RM) de órbita mostró una lesión homogénea no infiltrante hipointensa compatible con linfoma (fig. 2).

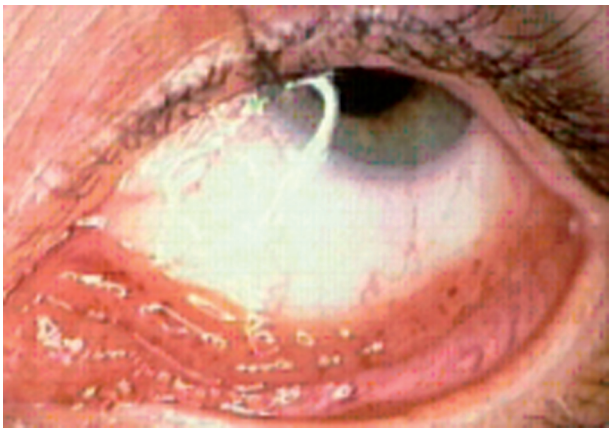

*Fig. 1: Imagen de masa asalmonada en fórnix inferior de ojo izquierdo.*

Servicio de Oftalmología. Complexo Hospitalario de Pontevedra. Pontevedra. España.
[1] Licenciado en Medicina. Servicio de Oftalmología (carlos.sevillano.torrado@sergas.es)
[2] Doctor en Medicina. Servicio de Oftalmología.
[3] Doctor en Medicina. Servicio de Radiología.

La biopsia bajo anestesia local evidenció una tumoración compuesta por abundantes células redondas pequeñas, monomorfas y bien diferenciadas, intensamente positivas a CD20, ciclina D1 negativas y focalmente positivas a CD5 (fig. 3). El diagnóstico correspondiente fue linfoma bien diferenciado extranodal de células B, tipo MALT (clasificación REAL), sin focos tumorales sistémicos tras el estudio de extensión realizado por el Servicio de Hematología. (estadío IE de Ann Arbor). No se demostró H. Pylori en el test de aliento.

Se elaboró un consentimiento informado específico, administrándose 21 dosis de 1.500.000 UI de INF alfa2b en inyección intralesional 3 días/semana. La remisión clínica y radiológica fue completa (fig. 4) sin recidiva alguna en 31 meses de seguimiento. La tolerancia clínica y analítica del tratamiento fue buena, salvo un moderado dolor lumbar y febrícula durante la primera semana que cedía con paracetamol oral.

## CASO CLÍNICO 2

Mujer de 47 años sin antecedentes personales de interés excepto úlcera duodenal, enviada por una tumoración rosada en el fondo de saco conjuntival inferior de ambos ojos. La agudeza visual era de 20/20 y el resto de la exploración oftalmológica estaba en límites normales. Tras realizar una biopsia lesional, el estudio anatomopatológico demostró la existencia de un linfoma extranodal de zona marginal de células B de bajo grado (según la clasificación REAL). Por ello, se derivó la paciente al Servicio de Hematología para estudio de extensión sistémica, encontrándose en un estadío IE de la clasificación de Ann Arbor (localizado sin afectación ganglionar ni sintomatología sistémica). Debido a la conocida asociación entre gastritis por helicobacter pylori y linfomas tipo MALT (4), y tras demostrar la existencia de dicha bacteria por biopsia de fundus gástrico, se administró antibioterapia sistémica

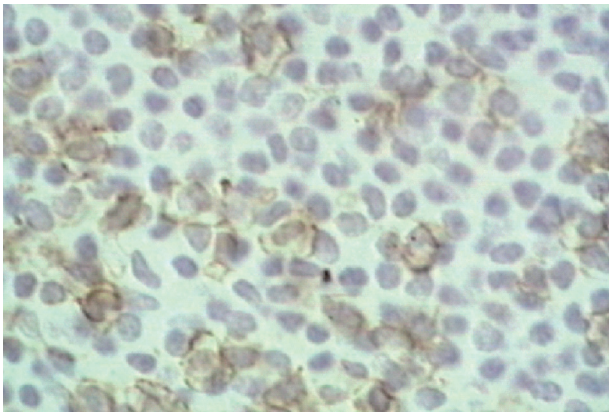

*Fig. 3: Inmunohistoquímica focalmente positiva para CD5 x 200.*

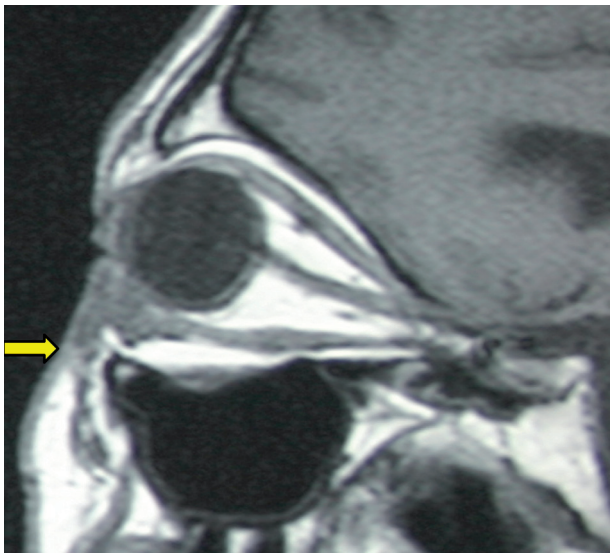

*Fig. 2: Estudio RM de órbita en corte sagital potenciado en T1 que mostraba la presencia de una lesión isointensa en relación al músculo adyacente localizada en la porción anteroinferior de la órbita, compatible con linfoma (flecha).*

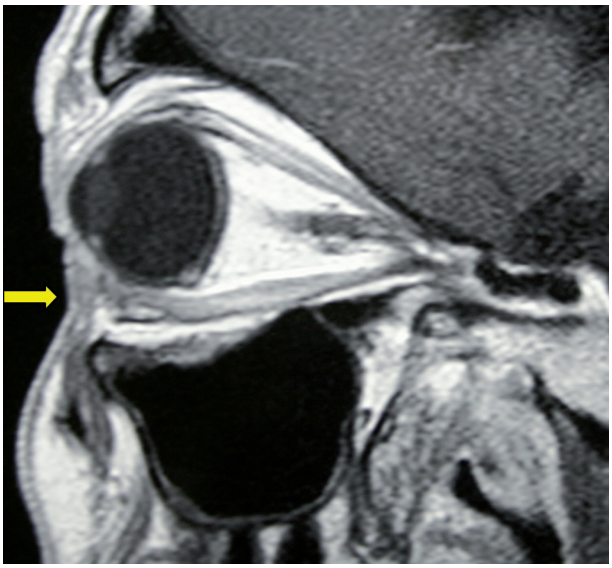

*Fig. 4: Estudio RM de órbita en corte sagital potenciado en T1 donde se demuestra la desaparición de la lesión (flecha).*

(Omeprazol + Claritromicina + Amoxicilina, 14 días) consiguiéndose la erradicación del germen (test del aliento negativo). Tras el consentimiento informado de la paciente, se instauró tratamiento con inyecciones intralesionales de 1.500.000 UI de INF alfa2b, 3 días a la semana durante 1 mes (pauta levemente más corta que en el caso anterior), observándose la regresión completa del tumor a los 2 meses de la última dosis. Durante el tratamiento no se objetivó ningún efecto secundario. Actualmente, tras 35 meses de seguimiento, no se han observado signos de recidiva ni de enfermedad sistémica.

## DISCUSIÓN

El linfoma extranodal de zona marginal de células B constituye el subtipo más frecuente de linfomas en los anejos oculares (1). Típicamente son de bajo grado, CD20+ y CD19+, y sin afectación sistémica, pero siempre hay que realizar un estudio completo para descartarla (biopsia de médula ósea, estudio otorrinolaringológico, tomografía computerizada (TC) cervicotoracoabdominal, orbitario y de senos paranasales; hemograma completo, bioquímica con proteinograma) (2). Son tumoraciones generalmente unilaterales (10% bilaterales), asintomáticas y de aspecto asalmonado, que se presentan con más frecuencia en mujeres de edad media.

En cuanto al pronóstico, lo más importante es la ausencia de afectación extraocular al diagnóstico y a los 6 meses del mismo (2).

En su patogenia, se destaca la asociación con factores que inician procesos de formación del tumor. Se sabe que el helicobacter pylori induce una respuesta inmune que lleva a una proliferación de células B que acaba siendo monoclonal: se describe una primera fase «antígeno-dependiente» donde eliminando dicha noxa se evitaría la progresión del proceso. En esta fase, la antibioterapia sistémica parece ser suficiente para hacer desaparecer el tumor (4).

Se han descrito varias posibilidades de tratamiento del linfoma conjuntival: observación, escisión simple, crioterapia, radioterapia, braquiterapia, quimioterapia local y quimioterapia sistémica (4). La quimioterapia sistémica se suele reservar para casos con afectación sistémica o con histología de alto grado, mientras que la radioterapia y braquiterapia tienen buenos resultados pero con importantes efectos secundarios (3). Actualmente las principales opciones son la observación (3), la escisión simple y más recientemente las inyecciones intralesionales de INF alfa2b (4).

El INF alfa2b es una proteína leucocitaria inmunomoduladora que puede resultar efectiva para este tipo de tumores y con mínimos efectos secundarios (1,5). La dosis todavía no se encuentra estandarizada observándose diferentes pautas según autores (1,5). En los casos presentados, se consiguió la remisión completa a los 2 meses del comienzo de las inyecciones, sin observarse actualmente recidivas tumorales.

## CONCLUSIONES

El linfoma conjuntival es una entidad oncológica en la que el estudio sistémico es vital para programar un tratamiento y pronóstico. El IFN alfa2b se afianza como una forma segura de tratamiento, aunque su dosis aún no encuentra estandarizada. También debemos prestar atención a la asociación con H. Pilory y tratarlo en caso de ser positivo.

## BIBLIOGRAFÍA


1. Blasi MA, Gherlinzoni F, Calvisi G, Sasso P, Tani M, Cellini M etal. Local chemoterapy with Interferon alfa for conjunctival mucosa-associated lymphoid tissue lymphoma: a preliminary report. Ophthalmology 2001; 108: 559-562.
2. Knowles DM, Jakobiec FA. Malignant lymphomas and lymphoid hyperplasias that occur in the ocular adnexa (orbit, conjunctiva, and eyelids). In: Neoplastic Haematopathology. Baltimore, MD: Williams & Wilkins; 1992; 1.009-1.046.
3. Matsuo T, Yoshino T. Long term follow-up results of observation or radiation for conjunctival malignant lymphoma. Ophthalmology 2004; 111: 1233-1237.
4. Abramson DH, Rollins I, Coleman M. Periocular mucosa-associated lymphoid/low grade lymphomas: treatment with antibiotics. Am J Ophthalmol 2005; 140 (4): 729-730.
5. Ross JJ, Tu KL, Damato BE. Systemic remission on Non-Hodgkin´s lymphoma after intralesional interferon alfa2b to bilateral conjunctival lymphomas. Am J Ophthalmol 2004; 138 (4): 672-673.

# Pliegues coroideos: orientación diagnóstica a propósito de un caso

GIBELALDE A[1], MACÍAS-MURELAGA B[1], PINAR-SUEIRO S[2]

## RESUMEN

**Introducción:** Los pliegues coroideos son estriaciones y ondulaciones paralelas que afectan a la coroides y a la retina en el polo posterior. Aunque normalmente se consideran idiopáticos, es preciso descartar patologías sistémicas asociadas.

**Caso clínico:** Varón de 49 años, diabético, acude por visión borrosa y metamorfopsia en el ojo izquierdo de meses de evolución. El estudio de fondo de ojo, la angiografía y la tomografía de coherencia óptica, evidencian pliegues coroideos en el polo posterior. El estudio sistémico permitió descartar otras patologías relevantes asociadas y establecer el diagnóstico de pliegues coroideos asociados a retinopatía diabética.

**Palabras clave:** Pliegues coroideos, metamorfopsia, retinopatía diabética, hipermetropía adquirida idiopática.

## INTRODUCCIÓN

Los pliegues coroideos son ondulaciones paralelas y horizontales que afectan a la coroides y a la retina en el polo posterior. Son diferentes las causas implicadas en esta patología, aunque la mayoría de las veces, su etiología es idiopática y/o causada por patologías benignas como hipermetropía o drusas del nervio óptico (1). No obstante, la presencia de pliegues coroideos puede ser una manifestación otras patologías más severas como neuritis óptica, escleritis posterior, masa coroidea, papiledema crónico, coroidopatía serosa central, hipotonía, tumoración y/o inflamación orbitaria, tumor del nervio óptico (2).

El diagnóstico es fundamentalmente funduscópico, aunque la angiografía fluoresceínica (AGF) y la autofluorescencia (AF), muchas veces nos muestran imágenes patognomónicas del cuadro (1,3).

## CASO CLÍNICO

Presentamos el caso clínico de un varón de 49 años, con antecedentes de obesidad y diabetes mellitus (DM) tipo 2 en tratamiento con antidiabéticos orales. Acudió a nuestra consulta por visión borrosa y metamorfopsia en ojo izquierdo de meses de evolución. No presentaba antecedentes oftalmológicos previos. Refería el uso de gafas correctoras en el último año. La agudeza visual con su mejor corrección (AVMC) era de 0,8 en ojo derecho (OD) (+3,25) y 0,3 en ojo izquierdo (OI) (+3,50). La biomicroscopía no evidenció alteraciones significativas y la presión intraocular fue de 16 y 17 mmHg en el ojo derecho e izquierdo, respectivamente. Presentaba un ligero exoftalmos bilateral y simétrico, sin retracción palpebral. En el fondo de ojo observamos pliegues coroideos bilaterales en polo posterior (fig. 1). En el ojo derecho se apreciaban microaneurismas dispersos, y en el ojo izquierdo, microaneurismas

Servicio de Oftalmología del Hospital Donostia, Donostia-San Sebastián, País Vasco, España.
[1] Licenciada en Medicina y Cirugía. Servicio oftalmología Hospital Donostia, Donostia-San Sebastián, País Vasco, España.
[2] Doctor en Medicina y Cirugía. Servicio de oftalmología. Hospital de Cruces, Barakaldo País Vasco, España.

*Fig. 1: Imagen ampliada de los pliegues coroideos en polo posterior en retinografía y en angiografía fluoresceínica (AGF).*

y hemorragias aisladas en el contexto de una retinopatía diabética leve-moderada (fig. 2). No observamos edema de papila, en la exploración funduscópica y la tomografía de coherencia óptica (OCT) de capa de fibras nerviosas papilares fue normal. El estudio campimétrico no evidenció alteraciones significativas. Se realizó una AGF, donde se mostró la presencia de líneas hiper e hipofluorescentes confirmando el diagnóstico de pliegues coroideos (fig. 3).

Se descartó una orbitopatía tiroidea realizando una analítica sanguínea con niveles de hormonas tiroideas, que fueron normales. Se solicitó también una resonancia magnética (RM) orbitaria y cerebral, donde no observamos patología ni compresiva ni inflamatoria.

Se derivó al paciente al servicio de neurología para completar la exploración y descartar una hipertensión intracraneal, a pesar de no haberse observado claros signos de edema de papila. La exploración neurológica estaba dentro de la normalidad y la punción lumbar arrojó una presión de apertura normal (21 cm $H_2O$).

Tras descartarse las principales patologías asociadas a la presencia de pliegues coroideos, en nuestro caso, se estableció el diagnóstico de pliegues coroideos sintomáticos asociados a retinopatía diabética leve-moderada con hipermetropía adquirida. La sintomatología que presenta indica que es un signo de nueva aparición. No se encontraron otras causas que justificasen la disminución de la AV y la metamorfopsia referidas.

## DISCUSIÓN

Los pliegues coroideos son una entidad clínica que podemos observar en nuestra práctica clínica diaria en la exploración de fondo de ojo. Normalmente el cuadro es asintomático, aunque puede presentar visión borrosa asociada a la hipermetropía o metamorfopsias (3), como en el

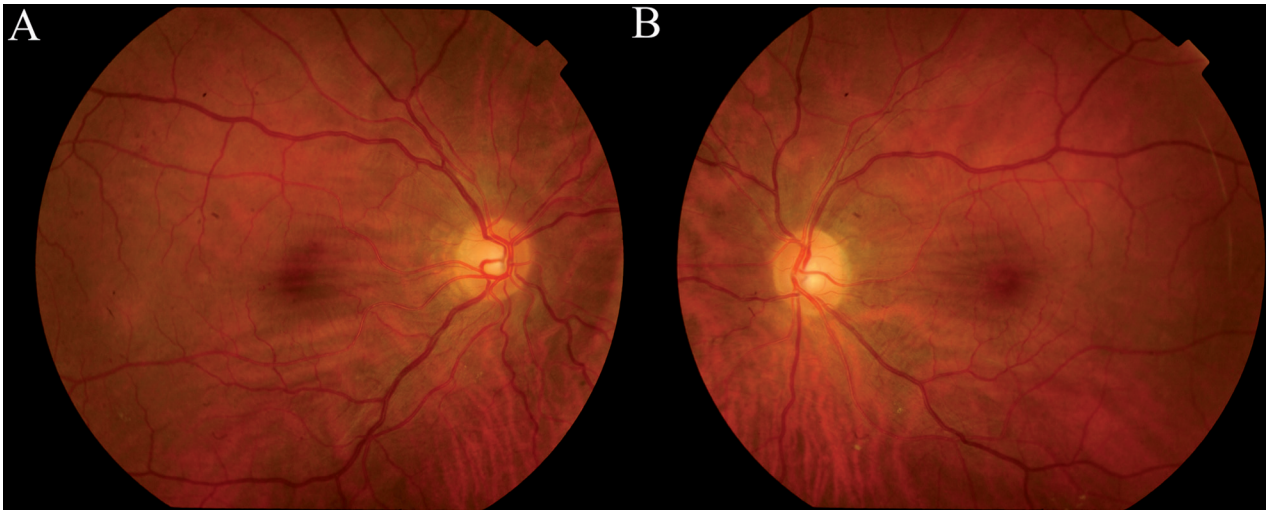


*Fig. 2: Retinografía de ambos ojos, donde observamos pliegues coroideos bilaterales. En ojo derecho observamos asociados microaneurismas dispersos (retinopatía diabética no proliferativa leve). En ojo izquierdo observamos microaneurismas dispersos y hemorragias retinianas (retinopatía diabética no proliferativa moderada).*

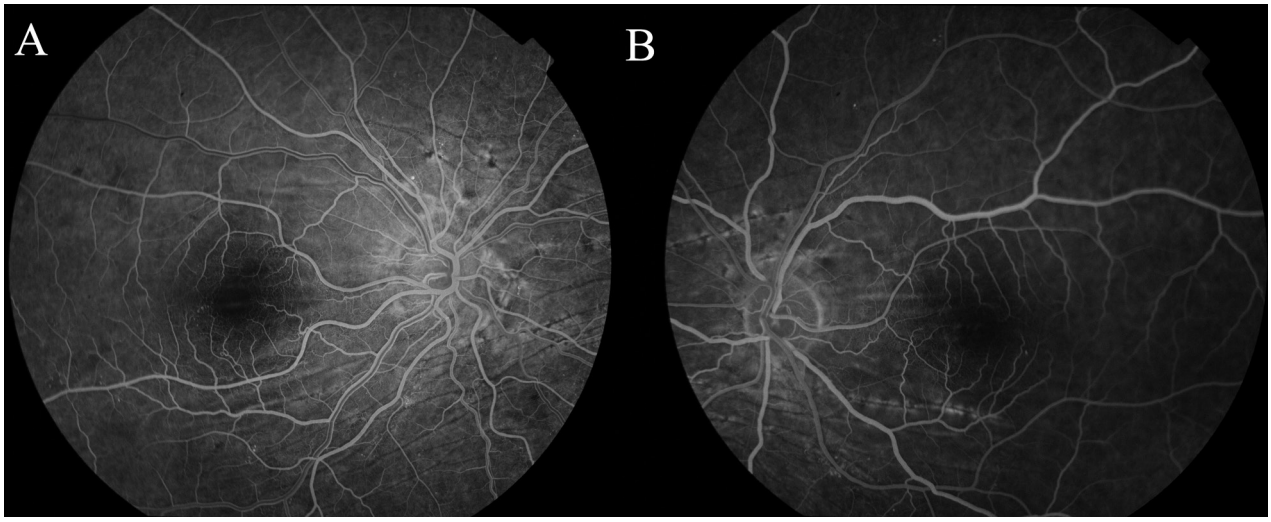


*Fig 3: Angiografía fluoresceínica de ambos ojos, donde obsevamos líneas horizontales hiper e hipofluorescentes.*

caso de nuestro paciente. Habitualmente la presencia de metamorfopsia indica que los pliegues coroideos son de nueva aparición. En pacientes con pliegues coroideos de de larga evolución, es raro encontrar síntomas visuales asociados (4). En la etiopatogenia de los pliegues coroideos, están implicados la coroides, la membrana de Bruch y el epitelio pigmentario de la retina, y en ocasiones la retina neurosensorial. El diagnóstico es fundamentalmente funduscópico.

En la AGF, encontraremos bandas hiper e hipofluorescentes que son patognomónicas de esta entidad. La AF también aporta una información útil para el diagnóstico, con la ventaja de ser una prueba no invasiva, donde encontraremos un mismo patrón que en la AGF pero de manera inversa. En la AF, no observaremos autofluorescencia en los picos del pliegue ya que las células del epitelio pigmentario dispersan la lipofucsina. En el valle, observaremos una banda autofluorescente por el aumento de la densidad de la lipofucsina, ya que las células del EPR aparecen más compactas. En cambio en la AGF el pico del pliegue presentará hiperfluorescencia por defecto ventana, mientras el valle es hipofluorescente por bloqueo de la fluorescencia (3).

Existen diferentes patologías implicadas, por lo que debemos de realizar diferentes exploraciones complementarias. La causa más frecuente es idiopática o causas benignas como la hipermetropía idiopática adquirida y las drusas de nervio óptico (1). No obstante la presencia de pliegues coroideos puede ser una manifestación de patologías más severa como neuritis óptica isquémica anterior, escleritis posterior, masa coroidea, papiledema crónico, coroidopatía serosa central, hipotonía, tumoración, asociada o no a inflamación orbitaria o tumor del nervio óptico. Las pruebas de imagen, como la RM, nos ayudarán a descartar patología inflamatoria y compresiva.

Los pliegues coroideos pueden ser un signo de hipertensión intracraneal, por lo que se debería descartar en estos pacientes. No siempre nos guiaremos por la presencia o no de papiledema, ya que ésta depende de cuando se realice la exploración del fondo de ojo (5).

Fagúndez y colaboradores (6), en una serie de 7 casos con retinopatía diabética de moderada a proliferativa, encontraron una posible relación directa entre la retinopatía diabética y los pliegues coroideos; dichos pacientes presentaban una hipermetropía moderada asociada. En estudios histopatológicos realizados de la coroides en pacientes diabéticos, encontraron un incremento del espesor del polo posterior, respecto a las porciones más anteriores del globo ocular, que presentaban un grosor normal (6). Este engrosamiento posterior, puede inducir un desplazamiento anterior de la membrana de Bruch, con aplanamiento del polo posterior con una reducción de la longitud axial generando una hipermetropía adquirida moderada.

Estos cambios podrían haberse dado en nuestro paciente que presentaba DM tipo 2 con una retinopatía diabética leve-moderada, e hipermetropía adquirida. Además la presencia de metamorfopsia indicaba que la patología era de nueva aparición (4).

## CONCLUSIONES

Los pliegues coroideos, son un hallazgo relativamente frecuente que podemos encontrar en la exploración del fondo de ojo. A pesar que la causa más frecuente sea idiopática, es importante descartar otras patologías asociadas al cuadro. Normalmente son asintomáticos, aunque pueden cursar con disminución de la agudeza visual y metamorfopsia, sobre todo si son de reciente aparición.

## BIBLIOGRAFÍA

1. Jaworski A, Wolffsohn JS, Napper GA. Aetiology and management of choroidal folds. Clin Exp Optom 1999; 82: 169-176.
2. Netteleship E. Peculiar lines in the choroid in a case of post papillitic atrophy. Trans Ophthalmol Soc UK 1887; 4: 167-168.
3. Fine H. Cunningham E, Kim E, Smith T, Chang S. Autofluorescence imaging findings in long-standing chorioretinal folds. Retin Cases Brief Rep 2009; 3: 137-139.
4. Mango C, Garraf D, Schwartz S. Choroidal Folds. En Holz F, Spaide R; Medical Retina, Essentials in Ophthalmology ;Berlin: Springer; 2005: 65-76.
5. Lavinsky J, Lavinsky D, Lavinsky F. Acquired choroidal folds: a sign of idiopathic intracranial hypertension. Graefe's Arch Clin Exp Ophthalmol 2007; 245: 883-888.
6. Fagúndez MA, Jiménez R, Bermúdez L. Pliegues coroideos en retinopatía diabética. Arch Soc Esp Oftalmol 2000; 75: 797-802.

# ¿Tenemos en España las herramientas adecuadas para la evaluación de la calidad visual subjetiva del paciente de cirugía refractiva que los tiempos actuales requieren?

MARTÍNEZ-ALMEIDA CASTAÑEDA L[1], MALDONADO MJ[2]

El Espacio Europeo de Investigación, y más específicamente el Séptimo Programa Marco, destinaba la mayor parte de su partida presupuestaria a la financiación de aquellos proyectos de investigación cuyo objetivo era mejorar la calidad de vida del ciudadano europeo medio. Por este motivo, resulta obvia la importancia de crear y disponer de herramientas que nos permitan medir, de un modo fiable, la calidad visual y la calidad de vida de los muchos pacientes intervenidos de cirugía refractiva mediante distintas técnicas y tecnologías, que actualmente son utilizadas en la práctica clínica diaria en todo el mundo.

*McAlinden et al.* (Universidad de Ulster, Coleraine, Irlanda del Norte, Reino Unido), en un reciente número de la revista *Journal Cataract Refractive Surgery,* publicaron un interesante artículo sobre un estudio que evalúaba la calidad de visión subjetiva de los pacientes tras una intervención de cirugía refractiva bilateral con láser excimer, mediante la técnica de superficie avanzada, *queratectomía subepitelial asistida con láser* (LASEK, o Laser-Assisted Sub-Epithelial Keratectomy), para la corrección de la miopía y la hipermetropía (1).

Se trataba de un estudio prospectivo en el que se reclutaron 100 pacientes sin patologías oculares, que habían decidido someterse a una intervención de cirugía refractiva corneal con láser excimer, mediante la técnica LASEK para la corrección de su error refractivo (miopía, hipermetropía y/o astigmatismo). Los participantes debieron completar un cuestionario en el que debían valorar su calidad visual, preoperatoriamente y en otras 4 visitas postoperatorias: a los 5 días, 2 semanas, 1 y 3 meses de la cirugía.

Para ello, recurrieron al cuestionario específico de calidad de visión (*Quality of Vision questionnaire, QoV*), previamente desarrollado y validado mediante análisis Rasch, sobre una muestra de 900 sujetos, separados en distintos grupos en función del tipo de compensación óptica utilizada (portadores de lentes de contacto, lentes oftálmicas montadas en gafa y pacientes intervenidos de cirugía refractiva) (2).

Dicho cuestionario constaba de 30 puntos o «ítems» y fue diseñado para evaluar la *autopercepción* de los sujetos sobre su calidad de visión, haciendo referencia a 10 síntomas visuales, teniendo cada uno que ser valorado en 3 escalas: frecuencia, severidad y molestia. Ente los síntomas se encontraban los efectos del deslumbramiento, alteraciones visuales nocturnas como halos y destellos alrededor de las luces, borrosidad, distorsión, visión doble o múltiple, fluctuación de la visión y dificultades para la percepción de distancias. Cada síntoma debía ser valorado numéricamente de 0 a 3, en cada una de las 3 escalas, siendo 0 la ausencia total del síntoma y 3 la máxima percepción del mismo. De este modo, las mayores puntuaciones representaban mayor sintomatología, es decir, peor calidad visual.

Los resultados del estudio de *McAlinden et al* (1), no mostraron diferencias estadísticamente significativas entre los 2 grupos (miopes vs. hipermétropes) en ninguno de los intervalos en

IOBA, Universidad de Valladolid.
[1] DOO, Máster en Ciencias de la Visión.
[2] Doctor en Medicina.

los que se pasó el cuestionario. Sin embargo, sí difirieron significativamente las puntuaciones obtenidas en las 3 escalas de graduación de la sintomatología (frecuencia, severidad y molestia), en los 5 intervalos. También se encontraron diferencias estadísticamente significativas entre las comparaciones *pre-post* en las 3 escalas de todos los intervalos, a excepción de la comparación entre la puntuación basal y la postoperatoria mensual.

La puntuación aumentó en las 3 escalas en los primeros 5 días postoperatorios, aunque fue progresivamente disminuyendo, obteniéndose a las 2 semanas, aproximadamente la mitad de la conseguida en el intervalo anterior (5 días post-cirugía), alcanzado el nivel basal al mes, y mejorando hasta descender incluso por debajo del umbral preoperatorio a los 3 meses postquirúrgicos.

Las medias de las puntuaciones de las escalas de frecuencia, severidad y molestia de los síntomas, fueron similares al mes y a los 3 meses respecto a las obtenidas antes de la cirugía. Sin embargo, a los 5 días y a las 2 semanas, se observó una mayor puntuación en la escala de frecuencia, seguida de la severidad y la molestia de los síntomas.

En resumen, en las 2 primeras visitas postoperatorias, los pacientes percibieron una disminución de su calidad de visión, pero progresivamente fueron percibiendo su recuperación hasta alcanzar el nivel basal al mes, y resultando finalmente superior a los 3 meses de la intervención, con respecto a la que indicaron preoperatoriamente.

En este estudio no se observaron diferencias estadísticamente significativas entre los grupos a los 3 meses postoperatorios. No obstante, cabe destacar que más de los 2/3 de los pacientes eran miopes, por lo que hubiera sido conveniente conseguir una muestra más homogénea y además haber valorado la calidad visual subjetiva de los pacientes tras un periodo postoperatorio de al menos 6 meses, que es el seguimiento postquirúrgico mínimo habitual en cirugía refractiva.

Por otro lado, este estudio demostró que este cuestionario puede ser una herramienta muy útil para la medida de la calidad visual subjetiva de los pacientes intervenidos de cirugía refractiva, en los distintos intervalos del seguimiento postquirúrgico.

Además de éste, existen otros cuestionarios específicos que se centran en la valoración subjetiva de la visión como es el «Refractive status and vision profile» (3), validado y aplicado para evaluar la satisfacción de los pacientes tras cirugía refractiva (4-6). Sin embargo, de este cuestionario aún no existe una traducción validada en español, lo cual supone un obstáculo desde el punto de vista metodológico para ser aplicado en España y en países de habla hispana.

Otros cuestionarios de calidad de vida, como el NEI-VFQ-25 o el VF-14, son frecuentemente utilizados para evaluar la calidad visual y de vida de los sujetos, ya que están validados y traducidos de forma oficial al español. Sin embargo, presentan la limitación de no ser específicos sobre calidad visual tras cirugía refractiva.

Un estudio publicado en 2012 sobre la relación entre las dificultades en la conducción y los test visuales, usó el cuestionario NEI-VFQ-25 al que añadió un anexo con una serie de preguntas más específicas para valorar el grado de dificultad con el que se encontraban los pacientes durante la conducción en distintas condiciones meteorológicas y de visibilidad (7).

El mayor dilema con el que se encuentran los investigadores a la hora de diseñar la metodología de un proyecto de investigación en el que consideran incluir algún cuestionario, es la elección del más adecuado, ya que no existe un consenso internacional que establezca cuál es el más idóneo para cada estudio. Hacer uso de cuestionarios validados en el idioma del desarrollo de la investigación, le otorga calidad al mismo desde el punto de vista metodológico. Sin embargo, frecuentemente los más específicos no están validados, y los que lo están, no son tan específicos.

Finalmente, hay que destacar que no pueden hacerse comparaciones entre los resultados de dos estudios que han utilizado distintos cuestionarios diseñados para valorar un mismo parámetro, por lo que sería de gran utilidad para la comunidad científica establecer el «*gold*» *estándar* de los cuestionarios sobre calidad visual tras cirugía refractiva y otro tipo de cirugías comunes en oftalmología, para posteriormente poder abordar su traducción de un modo oficialmente validado y que pueda ser utilizado sin perjuicio metodológico en España. Para ello, se deben atender cuestiones relativas no solo a

aspectos meramente lingüísticos sino que, en algunas ocasiones, también a los culturales y costumbristas.

## BIBLIOGRAFÍA


1. McAlinden C, Skiadaresi E, Pesudovs K, Moore JE. Quality of vision after myopic and hyperopic laser-assisted subepithelial keratectomy. *J Cataract Refract Surg.* 2011; 37(6): 1097-1100.
2. McAlinden C, Pesudovs K, Moore JE. The development of an instrument to measure quality of vision: the Quality of Vision (QoV) questionnaire. *Invest Ophthalmol Vis Sci.* 2010; 51(11): 5537-5545.
3. Vitale S, Schein OD, Meinert CL, Steinberg EP. The refractive status and vision profile: a questionnaire to measure vision-related quality of life in persons with refractive error. *Ophthalmology*. 2000; 107(8): 1529-1539.
4. Pesudovs K, Garamendi E, Elliott DB. The Quality of Life Impact of Refractive Correction (QIRC) Questionnaire: development and validation. *Optom Vis Sci*. 2004; 81(10): 769-777.
5. Gothwal VK, Wright TA, Elliott DB, Pesudovs K. The refractive status and vision profile: Rasch analysis of subscale validity. *J Refract Surg*. 2010; 26(11): 912-915.
6. Schein OD, Vitale S, Cassard SD, Steinberg EP. Patient outcomes of refractive surgery. The refractive status and vision profile. *J Cataract Refract Surg.* 2001; 27(5): 665-673.
7. van Rijn LJ, Wilhelm H, Emesz M, Kaper R, Heine S, Nitsch S, Grabner G, Völker-Dieben HJ. Relation between perceived driving disability and scores of vision screening tests. *Br J Ophthalmol*. 2002; 86(11): 1262-1264.

# Los sellos de colirio en el Imperio Romano

PÉREZ-CAMBRODÍ RJ[1], ALZAMORA-RODRÍGUEZ A[1]

## RESUMEN

Los sellos romanos asociados a colirios proporcionan una información muy valiosa acerca de los Oftalmología en la antigüedad. Son pequeñas piezas, normalmente de piedra, que están grabadas con los nombres de los oculistas y los remedios que se usaban para el tratamiento de algunas enfermedades oculares. Los sellos de colirios han sido hallados en los territorios del antiguo Imperio Romano con un fuerte substrato céltico y usualmente en relación con campamentos militares. En Hispania sólo se han encontrado tres sellos de colirios. Estos hallazgos nos han permitido conocer cómo era el tratamiento de las enfermedades oculares en esta provincia del Imperio Romano. *Fortunatus, Celio Diadumeno* y *Alcimus* practicaron la Oftalmología en diferentes lugares de la Antigua Hispania. En el presente trabajo se analiza la utilidad y el significado social de los sellos de colirios como vehículo para conocer cómo era la práctica oftalmológica en la antigüedad.

**Palabras clave:** Sello de oculista, sello de colirio, Imperio Romano, oftalmología antigua, Hispania, colirio.

## INTRODUCCIÓN

Durante los últimos cuatro siglos han ido apareciendo paulatinamente y en diversos territorios del antiguo Imperio Romano unas pequeñas piezas pétreas, normalmente de esteatita, esquisto o serpentina, con prescripciones de oculistas (fig. 1). La forma de estas piezas, denominadas en la literatura como sellos de oculista o de colirios (denominación latina para pomadas o líquidos medicinales) (1), son casi siempre de forma cuadrangular o rectangular y llevan grabados en las caras más estrechas, en una o dos líneas, el nombre del oculista que lo formuló o prescribió, el o los ingredientes básicos que constituían el remedio y las enfermedades oculares que se curaban con ellos. Ocasionalmente también se detalla el modo y la pauta de aplicación y más raramente una elogio a su capacidad curativa. El nombre del médico suele expresarse de la forma común indicando el *nomen* en genitivo (2).



*Fig. 1.*

Oftalmar. Hospital Internacional Medimar. Alicante. Fundación para la Calidad Visual (FUNCAVIS, Alicante).
[1] PhD.
[2] MD.
El autor no tiene interés comercial en ninguno de los artículos o productos que aparecen en este manuscrito.

El primer hallazgo tuvo lugar en 1606 cerca de Mandeure (Francia) y la primera recopilación fue publicada en 1778 por Richard Gaugh. Se suscitó una fuerte polémica interpretativa facilitada por la ausencia de información en las obras de los escritores de la Antigüedad (3). Llama la atención que la gran mayoría de estos sellos hayan sido encontrados en zonas del Imperio Romano con un fuerte substrato céltico y en muchas ocasiones se hayan asociado al hallazgo de campamentos militares (4).

Se ha especulado mucho con su función; se ha pensado en ellos como amuletos o como elementos de propaganda (5). Pero, sin embargo, no cabe duda que el hecho de que la escritura sea en muchos casos especular o retrógrada indica cuál era una de sus funciones principales, la impresión de los colirios o los recipientes que los contuvieran. Esta hipótesis ya fue sostenida por el sacerdote francés Le Beuf en 1729, amparándose en la conocida costumbre romana de sellar no solamente recipientes sino también productos como el pan (6). La teoría de Le Beuf se vio confirmada en 1854 al aparecer en una tumba cerca de Reims restos de las barras sólidas de colirio junto al sello con que fueron impresas (3). Los hallazgos numismáticos que aparecen en los yacimientos junto a los sellos de colirios sitúan cronológicamente su uso entre mediados del siglo II d.C. y la desintegración formal del Imperio (3), lo que explica que no aparezcan referencias literarias en las obras de Plinio, Celso o Galeno.

## CARACTERÍSTICAS MORFOLÓGICAS Y EPIGRÁFICAS

Voinot ha catalogado 314 sellos de colirios de los que hasta el momento se tienen noticia (7). Una gran cantidad están elaborados en piedra con un bajo grado de dureza con el objeto de ser fácilmente grabados. La superficie de materiales como la esteatita facilita la estampación en superficies húmedas. Con menor frecuencia encontramos sellos elaborados en serpentina, esquisto, jaspe o nefrita. Tan sólo conocemos un ejemplar en pórfido y otro en mármol y hasta 1993 no se conocía alguno elaborado en metal. Se trata de un sello elaborado en bronce, descubierto en *Noviomagus* (Nijmegen, Holanda) único ejemplar de su clase (7). La ausencia de paralelos se debe probablemente a la facilidad con que éstos se deteriorarían en contacto con las sustancias ácidas de los colirios (3). La mayoría de los sellos son cuadrados o rectangulares con dimensiones que oscilan entre 3 y 6 cm de longitud, de 1 a 5 cm de anchura y 1 cm de espesor. Sin embargo, también los hay triangulares, en concreto cuatro ejemplares, dos circulares y ocasionalmente uno pentagonal y otro hexagonal, este último encontrado en Colonia *Caesarina Norba* (Cáceres).

Los caracteres grabados sobre las caras más estrechas de los sellos son letras capitales romanas, excepto en cinco casos en los que también se utiliza el alfabeto griego 3. Este hecho llama la atención puesto que la mayor parte de los *cognomina* que aparecen en los sellos pertenecen a médicos de origen griego. Del Castillo piensa que los médicos emplearon preferentemente la lengua latina en los sellos como medio para dar a conocer sus remedios (8). Es frecuente encontrar en las caras más anchas adornos como guirnaldas, formas geométricas, incisiones entrecruzadas o paralelas, dibujos antropomorfos o de animales, textos (donde en ocasiones se reconoce la firma del grabador y la fecha) e incluso un ánfora como en el sello de *Ara Genuae* (Vieux, Francia). También puede encontrarse letras no invertidas en las superficies mayores de los sellos que coinciden con la cara estrecha que detalla cada remedio. Probablemente esto facilitaría la labor de estampación (3).

Algunos sellos presentan un agujero que facilitaría llevarlos colgados. También es posible que fuera usado como adorno o amuleto por personas que reconocieran facultades mágicas a un objeto con una escritura para ellos indescifrable. Ocasionalmente algunos sellos tienen una oquedad o pequeña depresión en uno de los lados, presumiblemente para ser empleados como morteros.

## LA CONTROVERSIA EN CUANTO A SU LOCALIZACIÓN GEOGRÁFICA

Es un hecho notorio que la mayor parte de los sellos de colirios han sido encontrados en

los territorios del noroeste del Imperio Romano caracterizados por una intensa influencia céltica (9). De esta forma las provincias de la Galia Narbonensis, Aquitania, Galia Lugdunensis, Bélgica, Britannia Superior e Inferior y Germania Superior e Inferior acumulan el 92% de los hallazgos con una procedencia segura (7). En el resto de las provincias del Imperio e incluso en territorio itálico el número de sellos encontrados es anecdótico. Deneffe explica este hecho apelando a la idiosincrasia de los celtas a los que reconoce una natural inteligencia y agudeza para los negocios (3), lo que equivale a conferir a los sellos una funcionalidad puramente propagandística. También se ha relacionado esta distribución geográfica con la costumbre en la región de sellar recipientes con marcas de fabricante o identificativas del producto, lo que por otro lado no es exclusivo de la zona (9). Nielsen retoma la hipótesis de Tôchon d´Anneci, desarrollada posteriormente por varios autores como Esser, Zander, Sichel u Olivier, que asumen una conexión con campamentos militares (3). Para ello se apoyan en que los hallazgos arqueológicos se producen frecuentemente en localidades cercanas a un establecimiento militar y a la gran frecuencia con que las enfermedades oculares afectaban a los soldados como consecuencia de la deficiencia vitamínica, las largas marchas, la acción de polvo y humo, con la consiguiente repercusión en su rendimiento (10,11). Boon rechaza de plano esta idea ya que los contingentes militares no solamente estuvieron radicados en esta zona sino en muchas otras, incluso sometidas a condiciones ambientales que favorecerían en mayor medida la aparición de enfermedades de los ojos (9). Este mismo autor se hace eco de los hallazgos de sellos de colirios en santuarios o lugares sagrados en general como por ejemplo los encontrados en los templos de *Sulis-Minerva* en la localidad de Bath y de *Martis Nodenti* en Lydney Park (Gloucestershire).

Fernández Nieto se alinea con Nielsen al atribuir a los sellos de colirios un carácter netamente militar (12). Hace hincapié en la utilidad que tendrían para los médicos militares ya que permitirían la elaboración de cantidades suficientes de colirio para distribuirlo entre los médicos de las diferentes unidades o incluso proporcionarlo directamente a los soldados. Mediante la impresión de los sellos los sanitarios podían indicar fácilmente a los soldados qué remedio utilizar en cada circunstancia.

Los sellos se colirios son objetos fácilmente transportables por su peso y tamaño. La concentración de los hallazgos en territorios fuertemente celtizados nos hace suponer que se trata de una costumbre autóctona. No podemos admitir que se trate de una moda que provenga de una práctica médica generalizada en la metrópolis o en áreas muy romanizadas del Imperio donde los hallazgos son escasos y anecdóticos. Por otro lado son frecuentes los errores ortográficos y de terminología científica (8), lo que no hubiera sido posiblemente aceptado por médicos que ejercieran en *Roma, Tarraco* o *Lugdunum.* Como ya se ha indicado, los nombres que aparecen en los sellos pueden señalar al propietario pero también al que formula o fabrica el colirio. Muchos *cognomina* de origen griego o latino pudieron ser quienes dieron la fórmula para su elaboración, sin embargo creemos que quienes lo prescribían o dispensaban hubieron de ser médicos militares, probablemente no especialistas, de origen céltico, fuertemente influenciados por usos y costumbres ancestrales en mayor o menor medida aún vigentes en estos territorios. Los sellos serían considerados simultáneamente elementos con finalidad práctica y apotropaica. Muchas de estas piezas han llegado hasta nosotros sin que podamos conocer a ciencia cierta las circunstancias de su descubrimiento, sin embargo muchas otras han aparecido en el curso de excavaciones arqueológicas en contextos funerarios, en campamentos militares o en *villae* privadas. Es muy posible que los sellos de colirio no fueran percibidos desde la misma perspectiva que pudieran serlo en la actualidad. La asociación exclusiva con prácticas «racionales» o «científicas» es fundamentalmente moderna. Los conceptos de salud y enfermedad y por extensión de todos aquellos objetos relacionados con la Medicina están en relación con un marco cultural muy definido que puede variar entre diferentes territorios de un Imperio heterogéneo (13). La cultura material relacionada con la Medicina y por lo tanto los sellos de colirios, incluidos en esta categoría, no deben considerarse únicamente objetos funcionales sino probablemente tendrían connotaciones sociales y simbólicas.

## LOS SELLOS DE COLIRIOS EN LA PENÍNSULA IBÉRICA

### El sello de Colonia Caesarina Norba (Cáceres)

Esta pieza, única por su forma hexagonal, fue descubierta en 1934 en los alrededores del río Salor (fig. 2). Está elaborada en esquisto y sus dimensiones son 74 x 66 x 9 mm. No se tiene información sobre su localización después de 1990. Antes de esta fecha, en que fue puesta a la venta en la Galería R. Montagud de París, formaba parte de una colección privada en Londres y catalogada como «amuleto gnóstico».

Está grabada en sus seis caras estrechas con las inscripciones mostradas en la tabla 1.

En una de las caras anchas están inscritas las letras iniciales que corresponden a los nombres de los colirios (M P S N C T).

*Fig. 2.*

### El sello de Tarraco (Tarragona)

Fue catalogado por Rodolfo del Castillo como el sello de Madrid (8). Este mismo autor nos informa de los estériles esfuerzos de investigación que él mismo y el padre Fidel Fita desarrollaron para averiguar cuál era su procedencia. Formaba parte de la colección de D. Eusebio Valdeperas en Madrid que, a su vez, lo obtuvo de un coleccionista que vivía en Tarragona y que sin conocer realmente su naturaleza, lo cedió para su estudio. En 1881 el señor Zobel sacó un calco que envió al Dr. Hübner, quien finalmente manifestó que se trataba de un sello de colirio. No se conoce su ubicación actual aunque Voinot aventura que pueda encontrarse en el Museo Arqueológico de Madrid (7).

**Tabla 1. Inscripciones que aparecen en los seis lados más estrechos del sello que apareció en Colonia *Norba Caesarina.* Consideraciones: la barra vertical indica un cambio de línea en la inscripción; las letras entre paréntesis representan el resto de la palabra que no ha sido grabada pero se conoce y las letras entre corchetes indican la reconstrucción de una palabra o parte de una palabra sugerida por el autor para proporcionar sentido al texto**

| Cara | Inscripción latina | Traducción |
|---|---|---|
| 1 | C [c] (FORTVNATI)/ / MELIN (um) AD CALIG (inem) | Colirio de Fortunatus llamado *Melinum* para tratar *Caligo* (visión deficiente o borrosa) |
| 2 | C C (FORTVNATI) / PSORIC(um) AD CLAR (itatem) | Colirio de Fortunatus llamado *Psoricum* para obtener *Claritatem* (para preservar la visión nítida) |
| | | |
| 3 | C C (FORTVNATI) / STACT(um) AD SCAB (rities) | Colirio de Fortunatus llamado *Stactum* para tratar *Scabrities* (picor, aspereza e inflamación de la piel de los párpados) |
| 4 | C C (FORTVNATI) / NARD(inum) AD IMPET (um) | Colirio de Fortunatus llamado *Nardinum* para tratar *Impetum* (inflamación palpebral moderada) |
| 5 | C C (FORTVNATI) / CROCOD (es) AD ASP [r] (itudinem) | Colirio de Fortunatus llamado *Crocodes* para tratar *Aspritudo* (aspereza e inflamación de la superficie ocular) |
| 6 | C C (FORTVNATI) / THVRIN (um) AD PAPV (las) | Colirio de Fortunatus llamado *Thurinum* para tratar *Papulas* (lesiones de la piel de los párpados) |

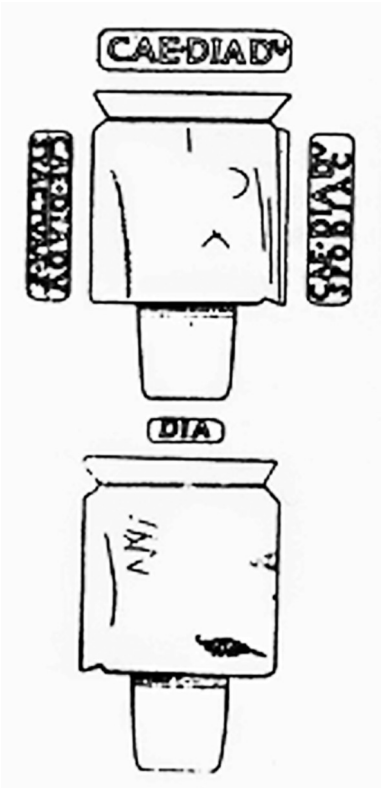


*Fig. 3.*

Al igual que el sello de Cáceres, su forma también resulta peculiar ya que a su forma de paralelepípedo típica incorpora un apéndice también cuadrangular encima de su diámetro mayor. Sus medidas son 40 x 24 x 5 mm y estaría elaborado probablemente en esquisto por su color verdoso. El sello muestra el nombre del oculista, *Celio Diadumeno.* El *nomen Caelius* es muy frecuente en la Hispania Romana, así como el cognomen *Diadumeno,* de origen griego y que aparece con profusión en inscripciones sepulcrales de la península. Rodolfo del Castillo aventura la hipótesis de que pudo tratarse de un oculista que desde la Galia viajara a Tarraco en tiempos de Constantino aprovechando la pertenencia de ambos territorios a la misma prefectura. Allí fallecería, siendo enterrado con su sello (8). En sus caras estrechas presenta las inscripciones que se detallan en la tabla 2.

**Tabla 2. Inscripciones que aparecen en los lados más estrechos del sello que apareció en Tarraco. Consideraciones: la barra vertical indica un cambio de línea en la inscripción; las letras entre paréntesis representan el resto de la palabra que no ha sido grabada pero se conoce y las letras entre corchetes indican la reconstrucción de una palabra o parte de una palabra sugerida por el autor para proporcionar sentido al texto**

| Cara | Inscripción latina | Traducción |
|---|---|---|
| 1 | CAE ( ) DIADV (meni) / STACTVM | Colirio Stactum de Caelius Diadumenus |
| 2 | CAE ( ) DIADV (meni) / SPODIAC (um) | Colirio Spodiacum de Caelius Diadumenus |
| 3 | CAE ( ) DIADV (meni) | Caelius Diadumeni |
| 4 | DIA (dumeni) | Diadumeni |

*Fig. 4.*

## El sello de Cauca (Coca, Segovia)

Es el sello de colirio de descubrimiento más reciente en la Península Ibérica. Fue publicado en 1974 por Mañanes que lo fecha entre fines del siglo II y el III d.C (14). Fue hallado casualmente entre las ruinas de la antigua Cauca y durante un tiempo en la se conservó en colección privada de Jesús Hedo en Arévalo (Ávila) que finalmente lo cedió al Museo Arqueológico de Segovia, donde actualmente permanece. Está elaborado en cuarcita y sus dimensiones son de 40 x 20 x 8 mm. Tiene forma rectangular con inscripciones sólo en sus caras más largas (tabla 3).

El *cognomen* del médico, *Alcimus,* es de origen griego. Fernández Nieto piensa que se trataría de un liberto enrolado en el ejército con pocas expectativas de enriquecerse y que bien residió en Cauca durante un tiempo o estuvo destinado en su guarnición militar. También cabe la posibilidad de que nunca visitara dicha localidad y que el sello fuera transportado por un médico auxiliar que a su vez lo recibió de *Alcimo,* médico jefe de una legión (12).

**Tabla 3. Inscripciones que aparecen en los lados más estrechos del sello que apareció en *Cauca* Consideraciones: la barra vertical indica un cambio de línea en la inscripción; las letras entre paréntesis representan el resto de la palabra que no ha sido grabada pero se conoce y las letras entre corchetes indican la reconstrucción de una palabra o parte de una palabra sugerida por el autor para proporcionar sentido al texto**

| Cara | Inscripción latina | Traducción |
|---|---|---|
| 1 | CORNELI ALCIMI TVR/ INVM AT CHEMOSIM/ET AT SVPPVRATIONES | Colirio *Turinum* de *Cornelius Alcimus* para tratar *Chemosim* (malposición palpebral, pterigium) y Suppurationes (descarga en conjuntivitis aguda) |
| 2 | CORNELI AL [ci] MI ICA/ RIVM AT CLARITA/TEM ET AT SVFFVS (ionem) | Colirio *Icarium* de *Cornelius Alcimus* para obtener *Claritatem* y tratar Suffusionem (cataratas) |

## CONCLUSIONES

Los sellos de colirios romanos de oculista son pequeñas piezas de piedra, usualmente rectangulares o cuadradas que nos muestran los nombres de enfermedades oculares tratadas con los nombres de los colirios impresos en sus lados más estrechos. Estas piezas han sido predominantemente halladas en territorios con una fuerte influencia céltica, lo que ha llevado a una importante controversia interpretativa. Su datación es posterior al siglo II d.C. Estos sellos deben ser considerados desde una doble perspectiva, funcional y simbólica. La relación de estas piezas con contextos militares parece clara y por lo tanto debieron ser empleados por oculistas del ejército romano. Por otro lado, el hecho de que hayan sido encontrados en las provincias con un fuerte substrato céltico nos conduce a la hipótesis de que sean elementos que nos muestran tradiciones específicas de los habitantes de estos territorios. En la Península Ibérica, se ha documentado el descubrimiento de tres sellos de oculista. El sello encontrado en Cáceres tiene la particularidad de poseer una forma hexagonal, lo que la convierte en una pieza única. El sello de Tarragona también es peculiar porque incorpora a la clásica forma rectangular un apéndice en su diámetro mayor. El sello de Coca es el más recientemente descubierto y su morfología es muy similar a la de la gran mayoría de las piezas. Estas tres piezas nos ha permitido conocer la identidad de tres oculistas de la Hispania romana, *Fortunatus, Caelius Diadumeno* and *Cornelius Alcimo.*

## BIBLIOGRAFÍA


1. J. Murube, 'Collyrium: where does this Word come from?', Ocular surface, 5, 4 (2007), 264-8.
2. R.R. James, 'Roman oculist-stamps in Britain', British Journal of Ophthalmology, 10, 3 (1926), 114-31.
3. H. Nielsen, 'Ancient ophthalmological agents', Acta Historica Scientiarum Naturalium et Medicinalium, 31 (1974), 9-116.
4. V. Marmion, 'The Roman oculist stamps', Bulletin de la Societe Belge d'Ophtalmologie, 259 (1995), 215-7.
5. J. Hirschberg, The History of Ophthalmology, Vol. 1: Antiquity (Blodi FC, trans) (Bonn: Verlag JP Wayernborgh, 1982).
6. P. Lillo Carpio, 'Contribución al estudio de los sellos de panadero', Memorias de Historia Antigua, 5 (1981), 187-94.
7. J. Voinot, Les cachets à collyres dans le monde romain (Vol. Monographies Instrumentum 7) (Montagnac: Monique Mergoil, 1999).
8. R. Del Castillo Cuartiellers, La Oftalmología en tiempos de los romanos (Masnou-Barcelona: Laboratorios del Norte de España, 1956).
9. G.C. Boon GC, Potters, occulists and eye-troubles, Britannia, 14 (1983), 1-12.
10. A. R. Birley, 'A case of eye disease (Lippitudo) on the Roman frontier in Britain', Documenta Ophthalmologica, 81, 1 (1992), 111-9.
11. L. Allason-Jones L, 'Health Care in the Roman North', Britannia, 30 (1999), 133-46.
12. FJ. Fernández Nieto, 'Sobre un reciente signaculum ocularii hispánico', in J. Melena (ed.), Symbolae Ludovico Mitxelena Septuagenario Oblatae, Pars Prior (Vitoria Gasteiz: Paleohispanicae, 1985), 607-611.
13. P. Baker, 'Roman Medical Instruments: Archaeological Interpretations of their Possible "Non-functional" Uses', Social history of medicine, 17 (2004), 3-21.
14. T. Mañanes, 'Un sello de oculista romano en Coca (Segovia)', Durius, 2 (1974), 393-6.

# R4 ¿a la carrera o al borde de un ataque de nervios?

RIVERO V[1], JIMENO L[2]

Llegado mayo, se palpa se siente, la ansiedad, la incertidumbre, la tristeza de saber que una etapa de nuestra vida toca su fin.

La residencia es un periodo formativo importante en la vida de un médico, no sólo a nivel profesional sino personal. Compañeros, mejor dicho amigos, con los que hemos compartido anécdotas en las guardias, risas en días felices, tristezas en los difíciles retos; enseñanzas, conocimientos de aquellos que estuvieron dispuestos a compartir un poquito de su sabiduría, son algunas de tantas cosas que nos llevamos como parte de nuestro recuerdo.

¿Quién no revive los nervios, la emoción, la abnegación y la esperanza del primer día de residencia? Pues así de nítido quedará el último día en nuestros pensamientos.

A toda esta nostalgia hay que añadirle la dificultad del momento. El miedo a pensar si sabremos desempeñar correctamente nuestro trabajo, la responsabilidad creciente en el quirófano, además de la complicada situación económica que afecta al empleo.

La vida laboral del médico siempre ha estado guiada por un camino trazado desde la carrera hasta el MIR y de ahí a la residencia. Por ello, con casi 30 años, al finalizar la especialidad te ves desamparado, perdido. Así que para intentar mantener la compostura y no perder la calma establezcamos unas nociones básicas para mantener a raya nuestros nervios.

Lo primero realizar un buen curriculum con nuestros datos personales, nuestro teléfono y correo, nuestra carrera profesional, destacando nuestros conocimientos médicos y quirúrgicos aprendidos, así como los cursos y congresos asistidos o aquellos en los que hemos participado de ponentes. Sin olvidar las publicaciones o participación en trabajos de investigación, libros, idiomas hablados.

*Representación gráfica de médico en busca de trabajo.*

Lo segundo será definir, con cierta flexibilidad, el área donde queremos mandar o entregar los curriculum. Largas horas de coche, o en el peor de los casos de transporte público nos esperan hasta conseguirlo pero ¡¡no desesperarse!! La perseverancia y la paciencia serán nuestros aliados.

Lo tercero, y no por ello menos importante, ¡¡SUERTE!!

Son momentos complicados, duros y difíciles, pero no hay que perder la esperanza, seguir buscando, luchando, esperando ¿Llegará el trabajo anhelado? Eso creo, eso espero.

*Dedicado a todos aquellos que en tiempos difíciles buscan ese trabajo por el que han estudiado y sacrificado un poquito de su vida para llegar a ser médicos.*

[1] Residente de Oftalmología de HHGM. Madrid.
[2] Residente de Oftalmología del HGM. Madrid.

GONZÁLEZ MARTÍN-MORO J[1]

## PREGUNTAS

1. Con respecto a la escleritis sifilítica, una de las siguientes afirmaciones es verdadera:
   - ❏ A. Se trata de una manifestación muy habitual de esta enfermedad.
   - ❏ B. Es casi tan frecuente como la uveítis.
   - ❏ C. Habitualmente aparece en la fase primaria.
   - ❏ D. Dado que existe afectación ocular, está indicado de entrada iniciar tratamiento con penicilina como si se tratara de una neurosífilis.
   - ❏ E. Está indicado realizar una punción lumbar.

2. Con respecto al linfoma conjuntival, señale la opción correcta:
   - ❏ A. Suele tratarse de tumores de estirpe T.
   - ❏ B. Suelen ser tumores de alto grado y es típica la presencia de afectación sistémica en el momento del diagnóstico.
   - ❏ C. La forma de presentación más frecuente es bilateral asimétrica.
   - ❏ D. Se dijo inicialmente que su desarrollo podía estar relacionado con la presencia de *H. pylori,* pero estudios recientes descartan esta asociación.
   - ❏ E. Puede estar indicada la observación, la escisión o la aplicación de interferón local. La quimioterapia sistémica se reserva para los casos de alto grado o con extensión sistémica.

3. Con respecto a los pliegues coroideos, señale la verdadera:
   - ❏ A. Casi siempre producen sintomatología.
   - ❏ B. Es preciso poner en marcha un completo protocolo, pues el 40% de los casos se asocian a la existencia de un tumor ocular.
   - ❏ C. Otro 40% se relacionan con hipermetropía, drusas del nervió óptico papiledema, escleritis posterior y neuritis.
   - ❏ D. Es obligado hacer una AFG, en la que se apreciará alternancia de bandas hiper e hipofluorescentes.
   - ❏ E. La autofluorescencia por el contrario resulta inútil.

4. Usted plantea realizar un estudio sobre la utilidad de la cirugía no perforante en el manejo del glaucoma crónico de ángulo abierto refractario al tratamiento médico. Puesto que se trata de un objetivo importante y usted es amigo personal del ministro de sanidad la financiación no es un problema en este caso. En esta situación el diseño más adecuado es:
   - ❏ A. Ensayo clínico aleatorizado. Cirugía no perforante vs placebo. Objetivo de equivalencia.
   - ❏ B. Ensayo clínico aleatorizado. Cirugía no perforante vs placebo. Objetivo de superioridad.
   - ❏ C. Ensayo clínico aleatorizado. Cirugía no perforante vs trabeculectomía. Objetivo de no inferioridad.
   - ❏ D. Estudio cuasiexperimental. Cirugía no perforante vs trabeculectomía. Objetivo de no inferioridad.
   - ❏ E. Ensayo clínico aleatorizado. Cirugía no perforante vs trabeculectomía. Objetivo equivalencia.

Doctor en Medicina y Cirugía. Hospital del Henares.

5. ¿Cuál de las siguientes modalidades incluye en su diseño una doble hipótesis nula?
   - ❏ A. Ensayo clínico con objetivo de superioridad.
   - ❏ B. Ensayo clínico con objetivo de no inferioridad.
   - ❏ C. Ensayo clínico con objetivo de equivalencia.
   - ❏ D. Cualquiera de los tres anteriores puede incluir una doble hipótesis nula. Dependerá del número de grupos que se comparen.
   - ❏ E. Nunca un ensayo clínico incluye una doble hipótesis nula.

6. Gran número de estudios están intentando identificar marcadores genéticos para diversas enfermedades oftalmológicas. Señale cuál de las siguientes es considerada la asociación más intensa:
   - ❏ A. Uveítis anterior aguda-HLA B 27.
   - ❏ B. Coroidopatía en perdigonada-HLA A29.
   - ❏ C. Penfigoide cicatricial-HLA A2.
   - ❏ D. Queratocono de inicio juvenil-HLA A26.
   - ❏ E. Enfermedad de Behçet-HLA B51.

7. Ante un paciente que ha sufrido desinserción del recto medio como complicación de una cirugía endoscópica de senos paranasales, probablemente la mejor opción terapéutica es:
   - ❏ A. Inyección de toxina botulínica en el recto lateral.
   - ❏ B. En un primer tiempo resección del recto medio y retroinserción del recto lateral.
   - ❏ C. Inyección de toxina botulínica en el recto lateral y unos meses después si no se produce recuperación, suplencia al recto medio, desviando fibras procedentes del recto superior y el recto inferior.
   - ❏ D. Directamente practicar la suplencia.
   - ❏ E. Cirugía inervacional en el ojo sano.

8. Una de las siguientes situaciones produce un defecto pupilar aferente relativo (DPAR) contralateral al lado de la lesión:
   - ❏ A. Lesión del nervio óptico.
   - ❏ B. Lesión de la cintilla óptica.
   - ❏ C. Lesión de las radiaciones ópticas.
   - ❏ D. Lesión del cuerpo geniculado lateral.
   - ❏ E. Lesión del córtex occipital

9. El síndrome de Susac, asocia:
   - ❏ A. Retinopatía con encefalopatía y sordera.
   - ❏ B. Neuropatía con mielitis transversa.
   - ❏ C. Retinosis pigmentaria, situs inversus y sordera.
   - ❏ D. Glaucoma congénito con malformaciones auriculares.
   - ❏ E. Es una forma peculiar de neurorretinitis en la que el agente causal es *Bartonella.*

10. Cuando se explora una ptosis, se considera que la función elevadora es normal si es superior a:
    - ❏ A. 4 mm.
    - ❏ B. 6 mm.
    - ❏ C. 8 mm.
    - ❏ D. 10 mm.
    - ❏ E. 14 mm.

## RESPUESTAS:

1) RC: **E.** La escleritis es una manifestación rara de la sífilis. Recuerda que la manifestación más frecuente es la uveítis. Suele ser consecuencia de la vasculitis de los vasos que irrigan la esclera y aparece en la fase secundaria de la enfermedad.
En los pacientes con uveítis sifilítica es habitual que esta manifestación forme parte de una neurosífilis. Sin embargo, en el caso de la escleritis esta asociación es infrecuente (de hecho se ha dicho que se comporta como un factor protector para el desarrollo de la misma). En cualquier caso estará indicada una punción lumbar para descartar esta posibilidad.

2. RC: **E.** Los linfomas extranodales de la zona marginal constituyen el tipo más frecuente de linfoma de los anejos oculares. Suelen ser tumores de estirpe B, localizados, de bajo grado, y la afectación es unilateral en el 90% de los casos.
Cuando la afectación es unilateral se suele recurrir a la observación, la escisión simple o la inyección de interferon alfa2b. La quimioterapia se reserva para los casos de afectación sistémica o las histologías de alto grado.
En la actualidad se sigue otorgando importancia a la posible infección por *H. pylori.* Se cree que el germen induce una estimulación del sistema inmune que acaba siendo monoclonal y que en fases iniciales la eliminación de la noxa detendría la evolución del proceso.

3. RC: **D.** Se trata de una entidad que podemos apreciar con relativa frecuencia en nuestra práctica clínica diaria. Habitualmente no producen clínica alguna, pero en ocasiones puede aparecer visión borrosa o metamorfopsias. Es preciso poner en marcha un completo protocolo que incluya pruebas de imagen para descartar un posible tumor orbitario o hipertensión intracraneal, aunque cualquier proceso que induzca un efecto masa puede producir este hallazgo. Aún así la rentabilidad de estos protocolos es muy baja y en la mayor parte de las ocasiones no es posible llegar a determinar la etiología. Tanto la AFG como la autofluorescencia resultan útiles. En el caso de la autofluorescencia se considera patognomónico encontrar bandas hiper e hipofluorescentes alternantes (el valle del pliegue aparece hiperfluorescente por la compactación de las células y el aumento de densidad de la lipofuscina).

4. RC: **C.** Desde el punto de vista económico, puesto que en esta situación no hay limitaciones presupuestarias, lo ideal es optar por un estudio experimental puro que es lo que va a aportar un mayor grado de evidencia científica. Desde el punto de vista ético, dado que existe una alternativa que ha demostrado a lo largo de décadas ser eficaz, no sería adecuado utilizar placebo, y el grupo control debería estar constituido por pacientes sometidos a trabeculectomía. En cuanto al diseño, puesto que la literatura abala la utilidad de la cirugía no perforante como una técnica eficaz y mucho más segura que la trabeculectomía, probablemente el mejor diseño sería el de no inferioridad. Sabemos que la cirugía no perforante es más segura que la trabeculectomía, y que en el postoperatorio por medio de una goniopunción puede ser trasformada en una técnica perforante. Por ello no le vamos a exigir que sea más eficaz que ésta, nos conformaremos con que la eficacia hipotensora sea similar. Incluso aunque la eficacia de la cirugía no perforante fuera algo inferior, globalmente sería superior al tratarse de una cirugía más segura.

5. RC: **C.** Los ensayos clínicos de equivalencia incluyen por definición una doble hipótesis nula. La hipótesis alternativa (que se quiere probar), afirma que la diferencia entre ambos fármacos se sitúa dentro de unos límites definidos previamente por el investigador. En tanto que la hipótesis nula está compuesta por dos posibilidades (la diferencia se sitúa por encima o bien por debajo de estos límites). Estos estudios se utilizan sobre todo cuando se comparan formulaciones, en el campo de la biodisponibilidad. Para que el nuevo fármaco se considere similar al previo debe alcanzar en sangre una concentración similar a la de la formulación previa. Si la concentración es inferior, el fármaco podría ser ineficaz y si es superior podría resultar tóxico. Por ello éstos son los estudios que preceden la comercialización de un medicamento genérico.

6. RC: **B.** Diversos estudios están tratando de identificar marcadores moleculares para diversas enfermedades. El HLA (human leukocyte antigens), se localiza en el brazo corto del cromosoma 6, y por mecanismos no conocidos es capaz de condicionar susceptibilidad o resistencia a diversas enfermedades. De todas las asociaciones descritas hasta la actualidad, probablemente la más fuerte es la existente entre el HLA A29 y la coroidopatía en perdigonada. Este antígeno está presente en el 80-98% de los pacientes que sufren esta enfermedad, y por ello esta asociación es considerada la más intensa jamás descrita entre una enfermedad y un antígeno de histocompatibilidad. El hecho de que se pueda inducir la enfermedad en ratones transgénicos para el gen HLA A 29, hace pensar que no se trata de una mera asociación, sino que la proteína codificada por este gen juega un papel importante en la patogenia de la enfermedad.

7. RC: **C.** La lesión del recto medio es una complicación infrecuente de la cirugía endoscópica de senos paranasales. De forma inadvertida el cirujano puede romper la lámina papirácea y entrar en la órbita. Lógicamente el músculo que resulta dañado con más frecuencia es el recto medio. Si la lesión no es muy importante y el músculo conserva cierta función puede ser suficiente una cirugía «clásica» de «tipo retro-resec». Sin embargo, si el daño es importante y el músculo no conserva función se hará necesario recurrir a las suplencias, creando un vector adductor, a partir de fibras procedentes de los rectos verticales. Por ello la opción más adecuada es inyectar toxina botulínica para evitar la contractura del recto lateral y esperar un tiempo la posible recuperación (aunque sea parcial del recto medio). Si el recto medio recupera cierto tono podría optar por la «retro-resec», pero si esto no sucede (lo cual es lo más probable), habría que optar por una suplencia.

8. RC: **B.** El DPAR es una de las exploraciones más importantes en el campo de la neuroftalmología. Habitualmente es ipsilateral y casi siempre se debe a una lesión en el nervio óptico o en la retina. Sin embargo, hay dos situaciones que producen un defecto pupilar contralateral al lado de la lesión: lesión de la cintilla óptica y una catarata muy madura y asimétrica.
   En el caso de la lesión de la cintilla, parece que este hecho se debe a que existe más retina nasal que temporal y por ello la cintilla lleva más fibras procedentes del lado contralateral que del ipsilateral. En el caso de la catarata se supone que la luz se dispersa, estimulando una mayor cantidad de retina. En cualquier caso se tratará de un DPAR de bajo grado.

9. RC: **A.** Este síndrome fue descrito en 1976, y desde entonces ha recibido múltiples nombres: RED-M (retinopathy, encephalopathy and deafness associated with microangiopathy), SICRET (small infarction of cochlear, retinal and encephalic tissue) o simplemente vasculopatía retinococlear. Afecta a mujeres jóvenes, y es característica la tríada compuesta por encefalopatía, oclusión de rama de arteria central de la retina y sordera neurosensorial, secundaria a microangiopatía. Se supone que se trata de una vasculitis de la microvasculatura, de patogenia es autoinmune, y el curso se caracteriza por la aparición de exacerbaciones y remisiones. En el diagnóstico diferencial se incluye la esclerosis múltiple, el lupus eritematoso sistémico, y la enfermedad de Behçet. La instauración precoz de tratamiento inmunosupresor puede minimizar las secuelas.

10. RC: **E.** La función del músculo elevador del párpado superior se mide como el cambio de posición que experimenta el reborde inferior del párpado superior desde la mirada inferior hasta la mirada superior. Su medida forma parte de la exploración básica de la ptosis palpebral, pues ayuda a clasificar la ptosis y resulta importante a la hora de planificar la cirugía. Si la función elevadora es buena, probablemente se trata de una ptosis aponeurótica y estará indicada una reinserción de la aponeurosis. Si la función elevadora es mala, probablemente se trata de una ptosis muscular y habrá que recurrir a algún tipo de procedimiento alternativo (puede ser preciso recurrir a una suspensión de frontal). Se considera la función elevadora normal por encima de los 14 mm.

# Normas para publicación en Studium Ophthalmologicum

## 1. Envío y admisión de trabajos

Los artículos deberán ser enviados junto con una carta de presentación de su autor (o si tiene varios coautores, por su primer autor) al Director de Studium Ophthalmologicum. C/. Donoso Cortés, 73, 1.º Izda. 28015 Madrid. España. El autor debe indicar un teléfono y una dirección de correo electrónico de contacto.

Toda colaboración o trabajo enviado a «Studium Ophthalmologicum» **debe indicar a qué sección va dirigida.**

Una vez aceptados para su publicación, ni el texto ni el material iconográfico serán devueltos a sus autores.

El Consejo Editorial decidirá la aceptación o no de los trabajos para su publicación; podrá sugerir las modificaciones que considere oportunas. **A priori, no se aceptará ningún artículo que sea enviado con faltas de ortografía.**

Studium Ophthalmologicum no se responsabiliza del contenido de los trabajos publicados, los cuales son responsabilidad exclusiva de los autores.

## 2. Normas generales

2.1. Los trabajos se presentarán **tanto en soporte electrónico, CD o DVD, como en papel,** en ambos aparecerá el texto completo y la iconografía. El texto del documento estará en Word y mantendrá la misma estructura y contenidos que el trabajo presentado en papel. Las hojas serán de tamaño DIN-A4 escritas por una sola cara y a doble espacio, dejando un margen de 2,5 cm a cada lado, enviar en formato Times en tamaño 12, a doble espacio y con un máximo de 28 líneas por página y 85 caracteres por línea.

Si se utilizan acrónimos para hacer referencia a sintagmas complejos, la primera vez que se utilice dicho sintagma complejo se indicará su acrónimo entre paréntesis.

2.2. Los trabajos deberán incluir una **hoja de identificación** en la que conste:

— El título del trabajo, lo más ilustrativo y conciso posible; se aconseja que tenga una longitud máxima de 8 palabras, siendo preferible, si ha de ser más largo, dividirlo en un título principal y un subtítulo.

— El nombre y uno o dos apellidos de cada autor, con el (los) grado(s) académico(s) más alto(s) y la afiliación a una institución; en el caso de nombres compuestos pueden indicarse el primer nombre seguido de la inicial del segundo nombre para que éste, en ningún caso, sea tomado como primer apellido.

— El nombre, bajo su lengua oficial, de la institución(es) principal(es) seguido de la(s) institución(es) subordinada(s) (departamentos, servicios, secciones, etc.), en el orden de dependencia orgánica que tengan.

— El nombre, la dirección y el e-mail del autor responsable de la correspondencia sobre el manuscrito (es imprescindible especificar siempre una dirección de correo electrónico).

— La mención, si se desea, de que el trabajo ha sido presentado total o parcialmente en algún congreso nacional o internacional, referenciando, en ese caso, el título del congreso, ciudad de realización y fecha.

2.3. **Autores:** Se indicarán el nombre y dos apellidos de cada autor. El número máximo de autores será de tres, al menos uno de los autores debe ser médico oftalmólogo. Se podrían expresar agradecimientos, al final del artículo, a personas que hayan colaborado en la elaboración del trabajo. Mediante un superíndice se indicarán el (los) grado(s) académico(s) más alto(s) y la afiliación a una institución. En el caso de nombres compuestos pueden indicarse el primer nombre seguido de la inicial del segundo nombre para que éste, en ningún caso, sea tomado como primer apellido.

2.4. **Ilustraciones:** Las tablas y figuras deben limitarse. Deberán presentarse en formato TIFF o JPEG. La calidad debe ser buena. El tamaño de la reproducción en Studium Ophthalmologicum tendrá un ancho de 80 mm (una columna) o 167 mm (dos columnas); las ilustraciones

enviadas por el autor deberán tener un ancho igual o mayor, con un tamaño máximo de 210 x 297 mm. Si es mayor, el autor debe considerar la visibilidad de los detalles tras la reducción pertinente. En las leyendas se explicará brevemente el contenido de la ilustración, así como el significado de los signos y abreviaturas que pueda haber en ellas.

Si se usa material gráfico de otro autor, debe acompañarse del permiso escrito de él. Las ilustraciones en color, en el caso de que procedan de diapositivas, se remitirá el original de la diapositiva acompañado de dos copias en papel.

La longitud de los pies de figuras debe limitarse a un máximo de 35 palabras por figura. Debe permitir que la ilustración sea interpretada sin necesidad de recurrir al texto.

Cada tabla deberá ser titulada y numerada correlativamente según su orden de mención en el texto. Cada columna tendrá un encabezamiento. Cuando se utilicen símbolos, según vayan indicándose y por este orden, serán los siguientes: *, †, ‡, §, ¶, #, **, debiendo aclararse su significado en la leyenda a pie de tabla. Las abreviaturas se explicarán en la leyenda a continuación de los símbolos, procurando manejar aquellas ampliamente difundidas y conocidas en la literatura oftalmológica.

2.5. **Bibliografía.** Se ordenará y numerará con signos arábigos por su **orden de aparición en el texto. Toda cita de la bibliografía debe tener su corre**spondencia en el texto, así como toda manifestación expresada en el texto como de otro autor debe tener su correspondencia en la bibliografía si ha aparecido en una publicación.

**La forma de la cita será la del Index Medicus, y es fundamental que las citas bibliográficas sean correctas y se ajusten a las normas.**

— Para las revistas se citarán: a) autor(es), con su(s) apellido(s) e inicial(es) de nombre(s), sin separarlos por puntos ni comas. Si hay más de un autor, entre ellos se pondrá una coma, pero no la conjunción y. Si hay más de seis autores, se pondrán los 6 primeros y se añadirá et al. Tras el último autor se pondrá un punto. b) Título del artículo en su lengua original, y con su grafía y acentos propios. Tras el título se pondrá un punto. c) Nombre indexado de la revista. Tras cada abreviatura del nombre de la revista no se pondrá punto, ni entre la última abreviatura y el apartado d; para facilitar la denominación del título abreviado de cada revista citada. d) año; e) número de volumen. La separación entre este apartado y el f se hará con dos puntos: f) páginas primera y última, separadas por un guión. Por ejemplo: Menéndez J, Mico R, Galal AM. Retinal image quality after microincision intraocular lens implantation. J Cataract Refract Surg 2007; 31: 1556-1560.

— Para libros: a) autor del libro, seguido de un punto; b) título del libro, seguido de un punto; c) edición, si hay más de una; d) ciudad de la editorial: Editorial; e) año; f) tomo, si hay varios, y página, si se refiere a una cita concreta y no a todo el libro. Por ejemplo: Mora B. Atlas de Oftallmología. París: Highlights of Ophthalmology; 1999; II: 45.

— Para capítulos de libro: a) autor del capítulo; b) título del capítulo; c) En: Autor del libro; d) título del libro; e) ciudad de la editorial: Editorial; f) año: g) tomo, si hay más de uno, y páginas inclusives.

Por ejemplo: Albert S. Entropion. En: Bennet BC. Ophthalmic Surgery. St. Louis: Elsevier; 1987; I: 52-57.

— Para tesis doctorales: a) autor; b) título; c) ciudad: universidad o entidad; d) año; e) número total de páginas; f) Thesis Doctoralis o Dissertatio. Por ejemplo: Bru Maroto M. Lentes intraoculares acomodativas. Madrid: Universidad Autónoma. 1999. 394 pp. Thesis doctoralis.

— Para artículos de revistas en formato electrónico: Ejemplo: Morse SS. Factors in the emergence of infectious diseases. Emerg Infect Dis [serial on line] 1995 Jan-Mar [citado 5 Jun 1996]; 1 (1): [24 pantallas]. Disponible en: URL: http://www.cdc.gov/ncidod/EID/eid.htm. Consultado el....

— Para información alojada en Word Wide Web:

Ejemplo: Health on the Net Foundation. Health on the Net Foundation code of conduct (HONcode) for medical and health web sites. [citado 26 Junio 1997]. Disponible en: http://www.hon.ch./Conduct.html.

## 3. Normas por secciones

— *Editorial:* Deberá estar firmado por un solo autor y la extensión máxima será de 2 hojas. En general, se encargarán por el consejo editorial,

con normas específicas para su realización según el caso concreto.

– *Comunicación solicitada:* El objetivo es la actualización de cualquier tema oftalmológico, mediante revisión de la bibliografía, añadiendo aportaciones de la experiencia personal y sentido crítico. En general, se encargarán por el consejo editorial. Deberá incluir un resumen breve pero suficiente para informar del contenido del trabajo. La extensión máxima será de 15 hojas, 10 fotos y 5 figuras.

— *Revisión actualizada:* Se llevará a cabo una revisión actualizada de un tema oftalmológico con enfoque didáctico y orientación clínica. La extensión máxima será de 15 hojas, 10 fotos y 5 figuras. Deberá incluir un resumen breve pero suficiente para informar del contenido del trabajo.

— *Actualizaciones tecnológicas en oftalmología:* Presentación y actualización de innovaciones técnicas en la oftalmología. La extensión máxima será de 15 hojas, 10 fotos y 5 figuras. Deberá incluir un resumen breve pero suficiente para informar del contenido del trabajo.

— *Casos Clínicos:* Presentación y discusión de casos clínicos interesantes. La extensión máxima del caso clínico será de 4 hojas, 5 fotos y 3 figuras. Deberán incluir un resumen breve (entre 10 y 20 líneas) que informe del contenido del trabajo. Dicho resumen constará de dos partes: introducción y caso clínico. La estructura del trabajo será: introducción, caso clínico, discusión y conclusiones.

— *Controversias:* Sección para contrastar opiniones entre oftalmólogos de reconocido prestigio acerca de aspectos controvertidos de la oftalmología en la actualidad. La extensión máxima será de 8 hojas, 5 fotos y 3 figuras. Se presentará una introducción seguida de una serie de preguntas que se formulan a varios profesionales con conocimientos y experiencia en la materia. A cada una de las preguntas le seguirán las distintas respuestas de todos los autores.

— *Toma de decisiones en Oftalmología:* Descripción de las diversas actitudes posibles a tomar por el clínico, frente a una situación de interés general para el oftalmólogo, presentado de forma práctica y esquemática. La extensión máxima será de 3 hojas, 2 fotos y 3 figuras. Deberá aparecer al menos un esquema y un texto explicativo asociado al esquema.

— *Leer y contar:* Revisión y comentario acerca de artículos publicados recientemente que destacan por su interés, trascendencia, actualidad, originalidad, innovación o controversia. La extensión máxima será de 4 folios.

— *Historia y Humanidades:* Trabajo sobre temas históricos relacionados con la oftalmología. La extensión máxima será de 4 hojas, 2 fotos y 2 figuras.

— *Ventana del Residente:* Sección para la presentación de un tema libre que afecta más directamente a la realidad actual de los residentes de oftalmología; donde comentar problemas, expresar opiniones e inquietudes. La extensión máxima será de 4 hojas, 2 fotos (incluyendo la del autor) y 2 figuras. Deberá enviarse una foto del Médico autor del artículo en formato digital.

— *Autoevaluación:* Preguntas de oftalmología tipo test. La extensión máxima será de 4 hojas.

# Studium Ophthalmologicum publication rules

## 1. Submission and reception of papers

The articles must be submitted attached to a letter of presentation of the author (if the article is co-authored, by the main author) mailed to the Director of Studium Ophthalmologicum, Donoso Cortés 73, 1º Izda., 28015 Madrid, Spain. The author must include a contact telephone and e-mail address.

Each article or letter submitted to «Studium Ophthalmologicum» must indicate the section it is intended for.

After the submission has been accepted for publication, neither the text nor the iconographic materials will be returned to the authors.

The Editorial Council shall decide on the acceptance of submissions for publication, suggesting any modifications it may consider appropriate.

*Studium Ophthalmologicum* shall not be responsible for the content of published papers, which shall remain the exclusive responsibility of the author(s).

## 2. General rules

2.1. The papers shall be submitted in *digital format, CD or DVD, and in printed copy.* Both shall comprise the entire text and iconography. The document text must be in MS Word and shall maintain the same structure and contents as the printed submission. The printed paper shall be DIN-A4 size printed on one side only and with double spacing, leaving a margin of 2.5 cm at each side, type of letter Times, size 12, double space, with a maximum of 28 lines per page and 85 spaces per line.

If acronyms will be utilized to make reference to complex terms, the first time said term is utilized its acronym must be included in brackets.

2.2. The papers must include an *identification sheet* comprising:

– The paper title, as illustrative and concise as possible. A maximum length of 8 words is recommended and, if it must be longer, it is suggested to divide the title in a main and secondary title.

– The name and surname of each author, with their highest academic degrees and affiliation to an institution. In the case of middle names, the initial thereof can be utilized to avoid it being mistaken with surnames.

– The name of the main institution(s) in the official language thereof, followed by the subordinated institution(s) (departments, services, sections, etc.), in the order of organic subordination they may have.

– The name, address and e-mail of the author in charge of corresponding in relation to the submission (an e-mail address must be included in all cases).

– Optionally, a statement indicating that the paper has been partially or fully presented at a national or international congress, referencing in that case the title thereof, the city in which it was held as well as the date.

2.3. *Authors:* The name and surname(s) of each author must be included, as well as the highest academic degree(s) and affiliation to an institution in superscript. In the case of middle names, the initial thereof can be utilized to avoid it being mistaken for a surname.

2.4. *Illustrations:* The tables and figures must be utilized only to portray essential data and/or figures. The format thereof must be TIFF or JPEG, in good quality. The size of publication in *Studium Ophthalmologicum* will be of 80 mm wide (one column) or 167 mm (two columns). The illustrations submitted by authors must have an equal or greater width, with a maximum size of 210 x 297 mm. If larger, the author must take into account the readability of the illustration details after the appropriate reduction. The captions must briefly describe the content of the illustrations as well as the meaning of the signs and abbreviations they may contain.

When utilizing graphic material of a different author, the written authorization thereof must be attached. Color illustrations, when derived from

slides, shall attach the original slide together with two printed copies.

The length of figure footnotes must not exceed 35 words per figure. The illustration should allow interpretation without needing to read the footnote.

As regards tables, each table must comprise a title and sequential number following its order of appearance in the text. Each column must include a heading. When utilizing symbols, the following order shall be applied: *, †, ‡, §, ¶, #, **. The meaning of each must be described in the table footnote. Abbreviations shall be described in the footnote after the symbols descriptions, endeavoring to utilize abbreviations which are well known in ophthalmological literature.

2.5. *References.* Bibliographical references shall be numbered and ordered by order of appearance in the text. All references must have their match in the text, as well as any quotes of other authors mentioned in the text must be referenced if said quote has been published.

The reference format shall be that of Index Medicus.

— In what concerns journals, the following details shall be referenced: a) author(s), with surname(s) and name initial(s), without separating them with full stops or commas. If the reference includes more than one author, a comma shall be added between each but not «and». If the number of authors exceeds six, the first six shall be referenced followed by the Latin et al. A full stop shall be included after the last author. b) Article title in its original language, including letters and accents or tildes. A stop must be added after the title. c) Indexed name of the journal. After each abbreviation of a journal name a stop must not be added between the last abbreviation and section d; in order to facilitate the denomination of the abbreviated title of each referenced journal. d) year; e) Volume number. The separation between this section and section f) shall be made with a colon (:) f) First and last pages, separated by a dash. For example: Menéndez J, Mico R, Galal AM. Retinal image quality after microincision intraocular lens implantation. J Cataract Refract Surg 2007; 31: 1556-1560.

– For books: a) The book author, followed by a stop; b) Book title, followed by a stop; c) edition, if more than one; d) City of the publishers: Publishers; e) year; f) Volume, if several, and page when referring to a specific reference instead of to the entire book. For example: Mora B. Atlas de Oftalmología. Paris: Highlights of Ophthalmology; 1999; II: 45.

– For book chapters: a) Chapter author; b) Chapter title; c) In: Book author; d) Book title; e) Publisher city: Publisher; f) year: g) Volume, if more than one and pages, including first and last.

For example: Albert S. Entropion. In: Bennet BC. Ophthalmic Surgery. St. Louis: Elsevier; 1987; I: 52-57.

– For doctoral theses: a) author; b) title; c) city: university or institution; d) year; e) total number of pages; f) *Thesis Doctoralis or Dissertatio.* For example: Bru Maroto M. Accommodative intraocular lenses. Madrid: Autonomous University. 1999. 394 pp. Thesis doctoralis.

– For articles of journals in e-format: Example: Morse SS. Factors in the emergence of infectious diseases. Emerg Infect Dis [serial on line] 1995 Jan-Mar [referenced 5 Jun 1996]; 1 (1): [24 screens]. Available at: URL: http://www.cdc.gov/ncidod/EID/eid.htm. Consulted on....

– For information located in the World Wide Web:

Example: Health on the Net Foundation. Health on the Net Foundation code of conduct (HONcode) for medical and health web sites. [referenced 26 June 1997]. Available at: http://www.hon.ch./Conduct.html.

## 3. Rules for sections

– *Editorial:* Editorials must be signed by one author only and the maximum length must be of two pages.

– *Requested communication:* Must include a brief summary sufficient to describe the content of the text. The maximum length shall be of 15 pages, 10 photographs and 5 figures.

– *Updated revision:* Must include a brief summary sufficient to describe the content of the text. The maximum length shall be of 8 pages, 5 photographs and 3 figures.

– *Technological updates in ophthalmology:* Must include a brief summary sufficient to describe the content of the text. The maximum length shall be of 8 pages, 5 photographs and 3 figures.

– *Case reports:* Must include a brief summary (between 10 and 20 lines) sufficient to describe the

content of the text. Said summary shall comprise two sections: introduction and case report. The structure of the text shall be: introduction, case report, discussion and conclusions. The maximum length shall be of 4 pages, 5 photographs and 3 figures.

– *Controversies:* An introduction followed by questions made to several experts with in-depth knowledge and experience on the matter. Each question shall be followed by the reply of each expert. The maximum length shall be of 8 pages, 5 photographs and 3 figures.

– *Decision-making in Ophthalmology:* At least one schema and explanatory text associated to the schema must be included. The maximum length shall be of 3 pages, 2 photographs and 3 figures.

– *Reading and counting:* The maximum length shall be of 4 pages.

– *History and Humanities:* The maximum length shall be of 4 pages, 2 photographs and 2 figures.

– *Resident's Window:* A photograph of the Physician who authored the article must be sent in digital format. The maximum length shall be of 4 pages, 2 photographs (including that of the author) and 2 figures.

– *Self-assessment:* The maximum length shall be of 4 pages.